

**23. ULUSLARARASI TÜRK KLİNİK MİKROBİYOLOJİ VE  
İNFEKSİYON HASTALIKLARI KONGRESİ**

**Mpox  
Mpoks  
(Maymun Çiçeđi Virüsü İnfeksiyonu)**

Dr.Mahir Kapmaz  
Koç Üniversitesi Hastanesi  
İnfeksiyon Hastalıkları ve Klinik Mikrobiyoloji  
13-16 Mart 2023

# 2002'den bir uyarı !

'Son zamanlarda HIV pozitif olgularda gittikçe artan molluskum contagiosum görülmesi, diğer poks virusların da daha sık görülebileceğine işaret etmektedir'

Fatma Sırmatel. Pox viruslar. In: Willke Topçu A, Söyletir G, Doğanay M, eds. Enfeksiyon Hastalıkları ve Mikrobiyolojisi. 3. baskı. İstanbul: Nobel Tıp Kitabevleri, 2002: 1168-74.

# Olgu

- M.A.A
- 38, erkek, Suriye doğumlu, Kanada vatandaşı, bekar
- Cinsel yönelimi: MSM
- Mesleği: Şirket danışmanı
- İstanbul'da turist olarak bulunuyor

**Yakınma:** Makatta ağrı, tuvalete çıkamama, döküntü ile 2.8.2022'de KUH (+)

## Öykü:

16.7.2022'de İstanbul'a gelmiş. 23.7.2022'de makat ağrısı (+)

25.7.2022... Özel bir hastane başvuru (+)

27.7.2022... Özel bir klinikte anal fissür için botoks (+) → fayda Ø .. Sonra ab verilmiş

# Olgu

- 18.2022'de dış merkezde Pelvik MR çekilmiş. Proktit ve anal abse ve fistül traktı saptanmış. Cerrahi önerilmiş
- 27.7.2022... Önce gluteal bölgede ve yüzde ve kollarda lezyonlar farketmiş  
Ağrılı ve yanma hissi (+)
- Ateş yok, baş ağrısı yok
- Öksürük yok
- İshal yok
- Kas ağrısı (+)
- Halsizlik (+)

# Olgu

**Öz / Soygeçmiş:** Mini - gastrik bypass, Bipolar bozukluk tip 2 (üç yıldır), sürekli depresyon

**Kullandığı ilaçlar:** Epival® (valproik asit), Trintellix® (Vortiksetin), Abilify® (Aripiprazol).  
Ancak anhedoni nedeni ile İstanbul yolculuğu öncesi tüm ilaçlarını kesmiş

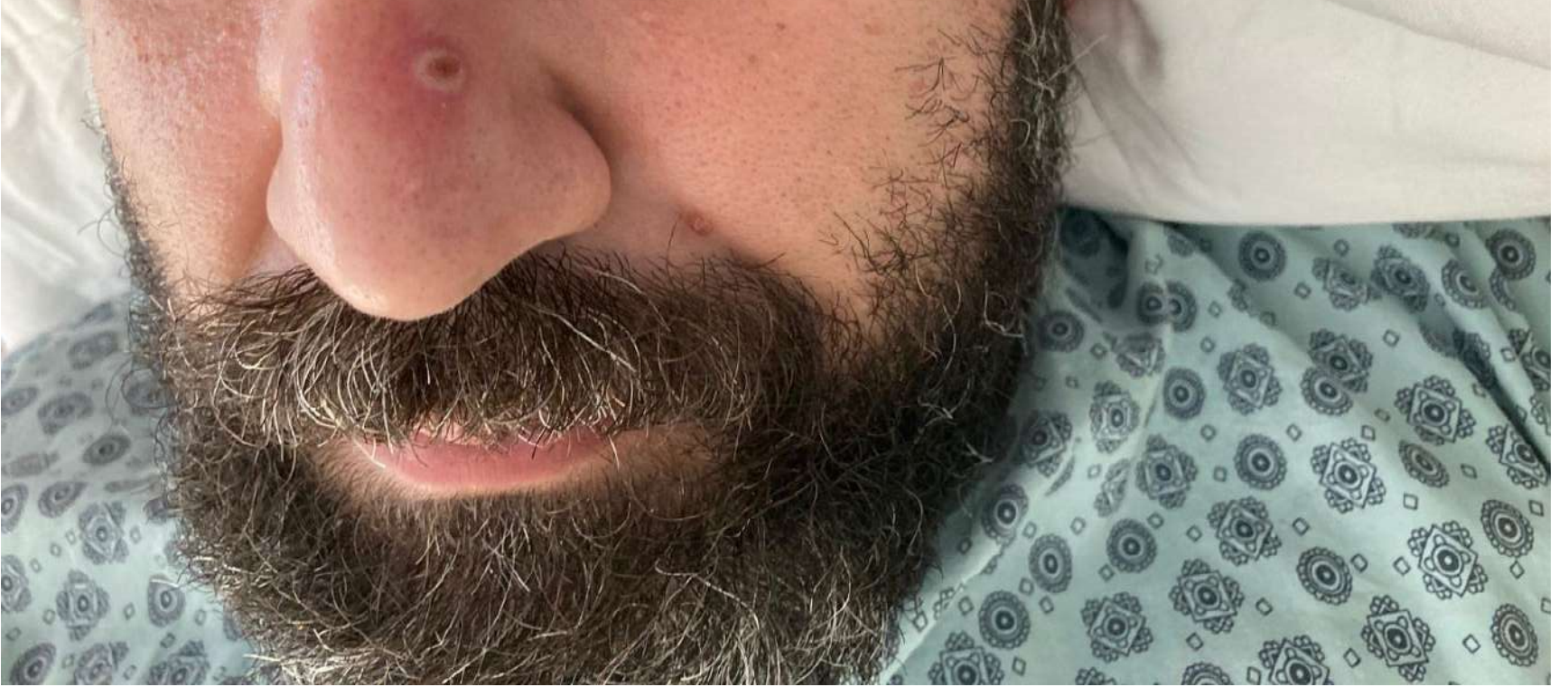PREP: Truvada ® kullanıyor

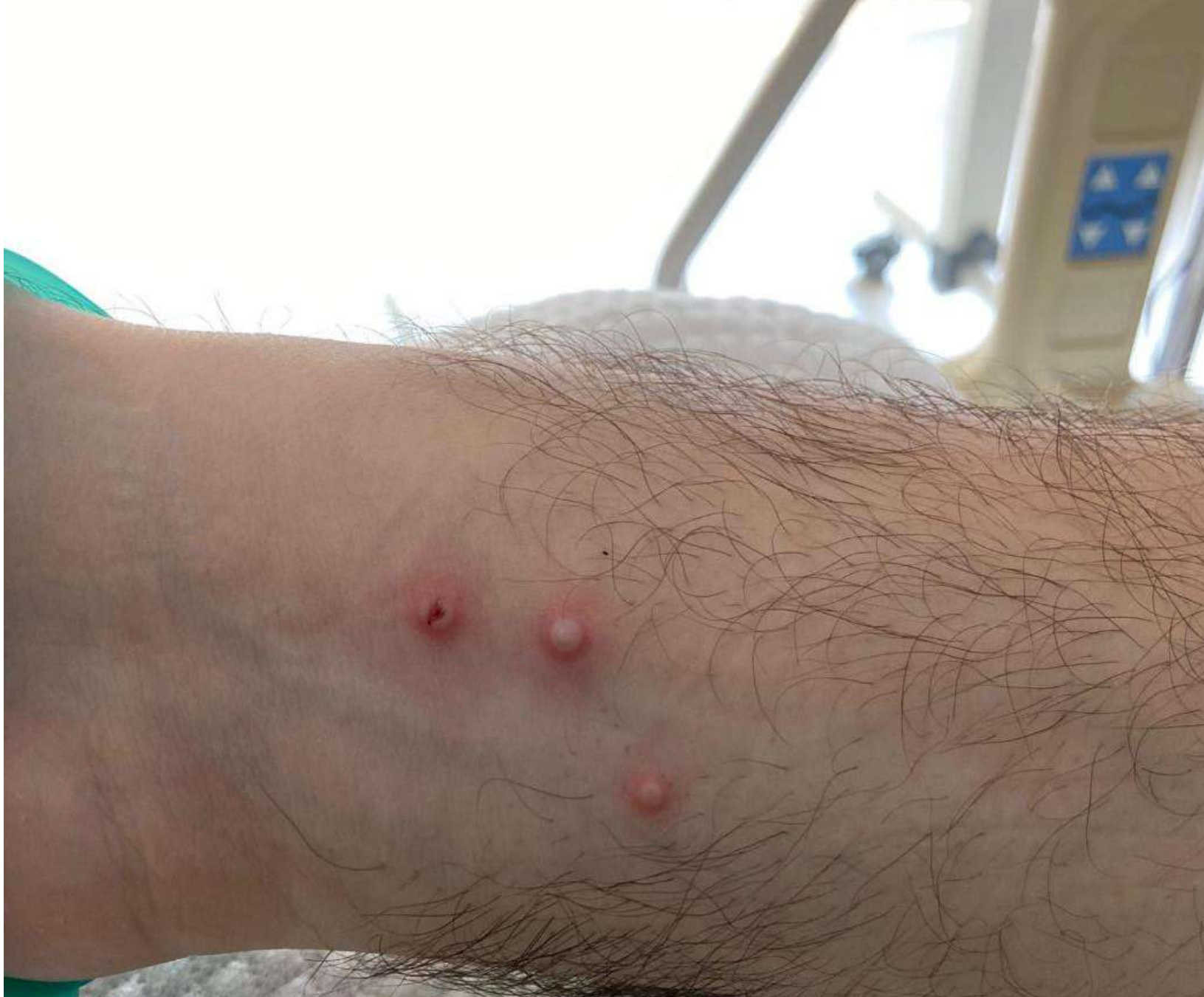**Madde bağımlılığı:** Var. Kristal (Met) (+). Psikiyatri Servisi'nde yatış öyküsü. En son Mart 2022. Ondan beri temiz imiş.

**Hayvan teması:** Kanada'da eliyle geyik beslemiş

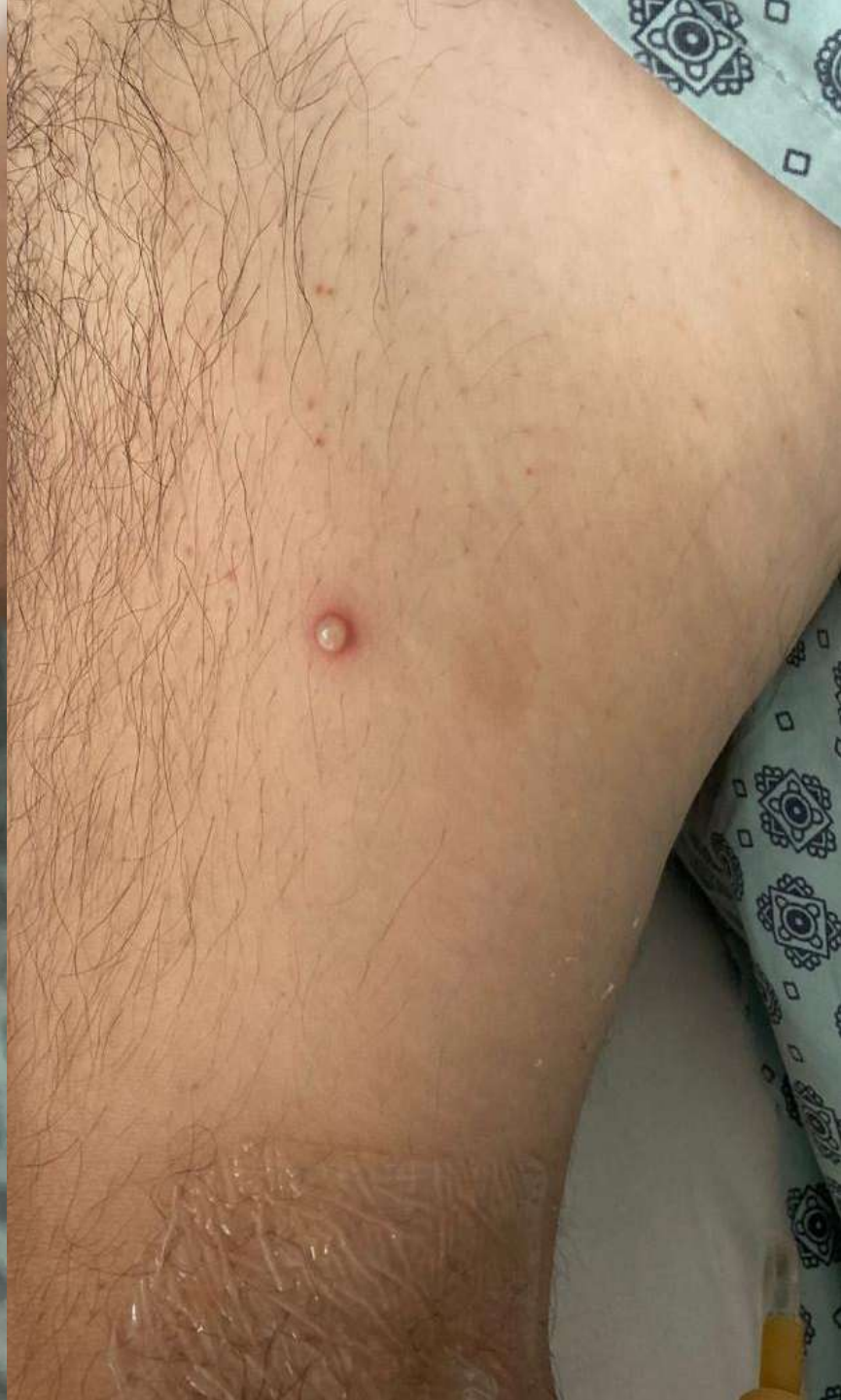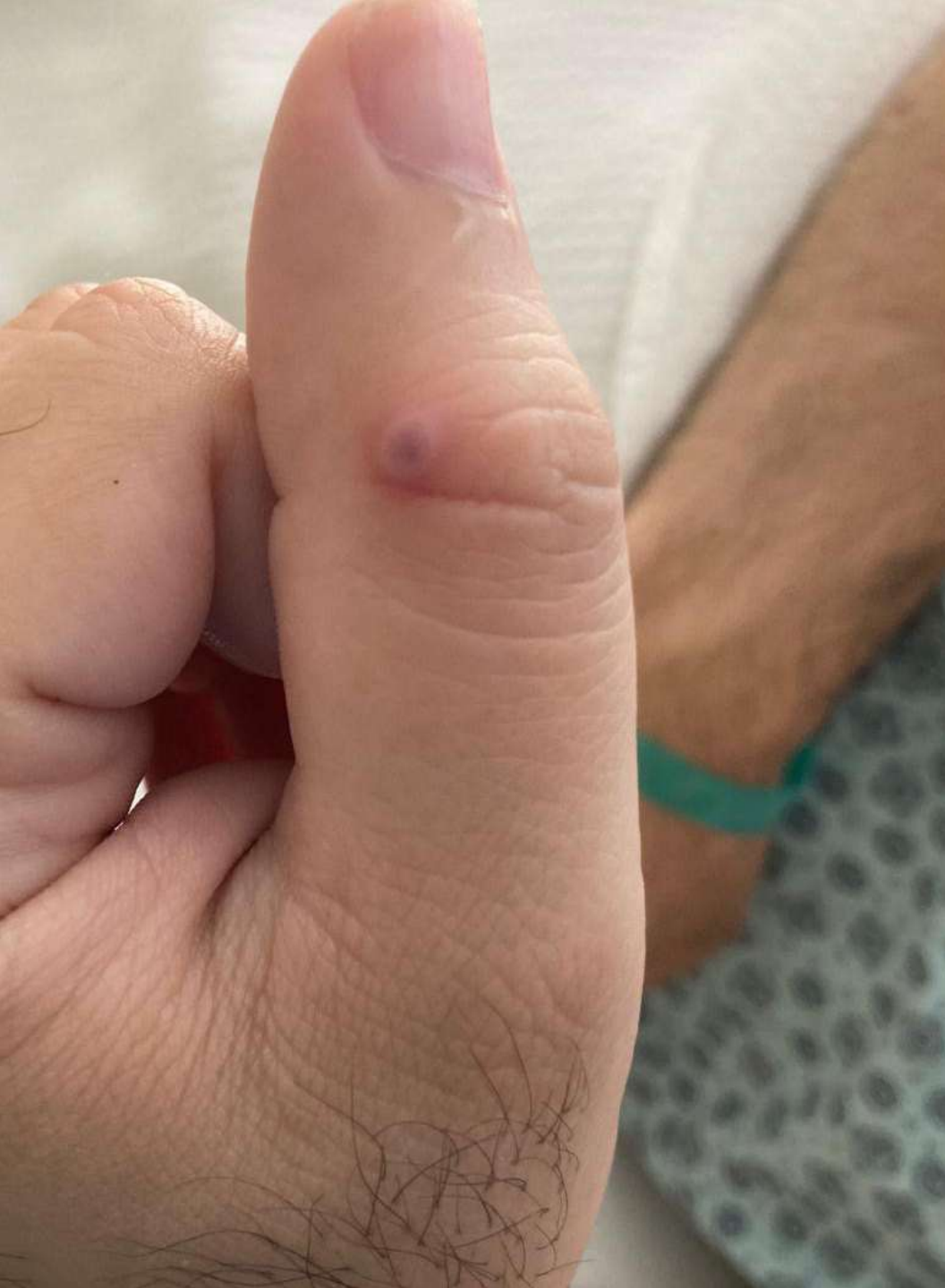FM: Diğer sistemler doğal

# Olgu





Kapmaz M, Uymaz DS, Ozcan G, Barlas T, Guney-Esken G, Manici M, Keske Ş, Kuşkuç M, Can F, Ergonen S. The clinical and base of monkeypox and viral shedding characteristics. *J Infect.* 2023 Jan;86(1):66-117





# Olgu

2.8.2022'de KUH'ta opere edildi:

Anal eksplorasyon ve abse boşaltılması

Piperasilin–tazobaktam 4x4.5 gram iv başlandı

Düzenli NSAID ve iv Fentanil (+)

**Temas ve Damlacık Önlemleri + N95 maske**

# Olgu

**VZV IgG...** pozitif  
VZV IgM... negatif

**WBC: 12600 /uL... 15500 /uL**  
**Lenfosit: 6000 /uL.. 8000 /uL**  
**.. 4000 /uL**

Hg: 12.5 g/dL

Plt: 239.000

CRP: 101.. 82 mg/L

Proktit: Multiplex PCR genital negatif

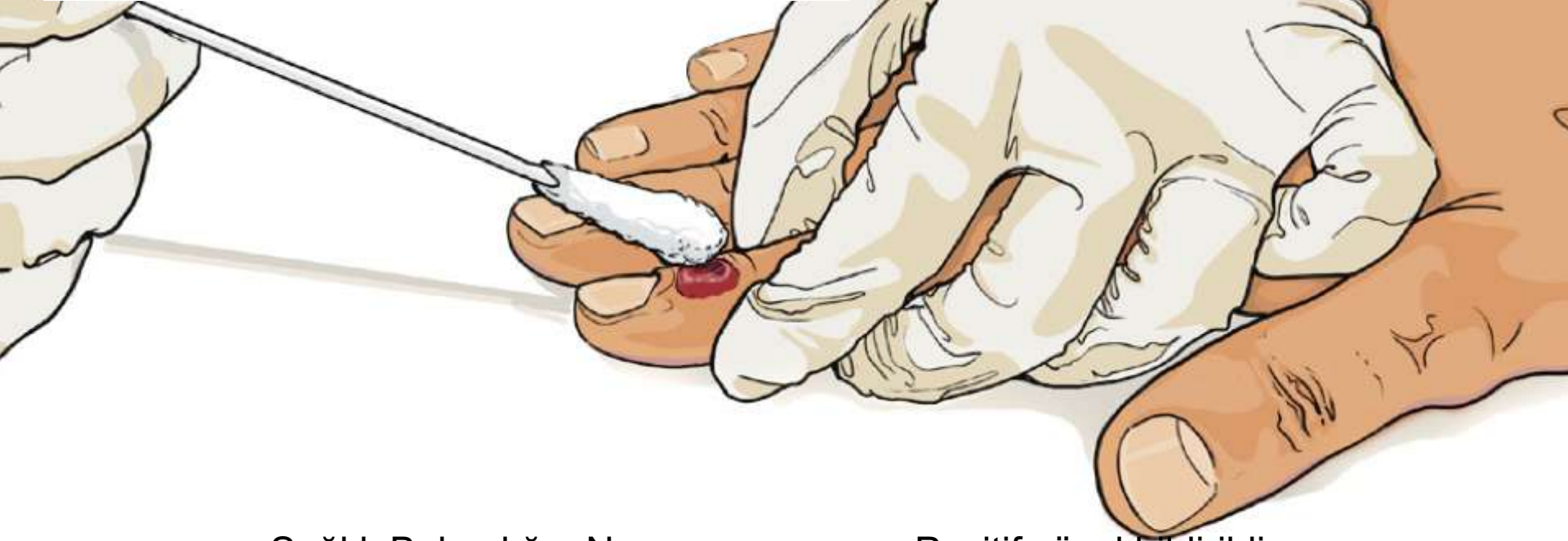HBsAg, Anti-HCV, anti-HIV, **VDRL:**.. negatif

CMV IgM..... negatif

EBV VCA IgM.... negatif

# Mpox PCR

Serum.....	negatif
<b>Göz yaşı.....</b>	<b>Pozitif (düşük düzeyde)</b>
<b>Rektal sürüntü.....</b>	<b>Pozitif</b>
<b>Püstüler lezyon.....</b>	<b>Pozitif</b>
<b>Nazofarenks.....</b>	<b>Pozitif</b>
İdrar .....	Negatif



Sağlık Bakanlığı.. Numune sonucu... Pozitif sözel bildirildi

# Mpox olgu

## Temas Öyküsü

20 gün içinde üç cinsel partneri olmuş. İlk ikisi düzenli (+), Kanada'da

En sonuncusu 22.7.2022'de Hollanda'dan İstanbul'a gelen bir Türk ile olmuş. Arkadaşlık Sitesi'nden buluşmuşlar (Kendi lezyonu 27.7.2022 !). Bu kişi ertesi gün ateşlenmiş ve diğer gün de döküntüsü başlamış

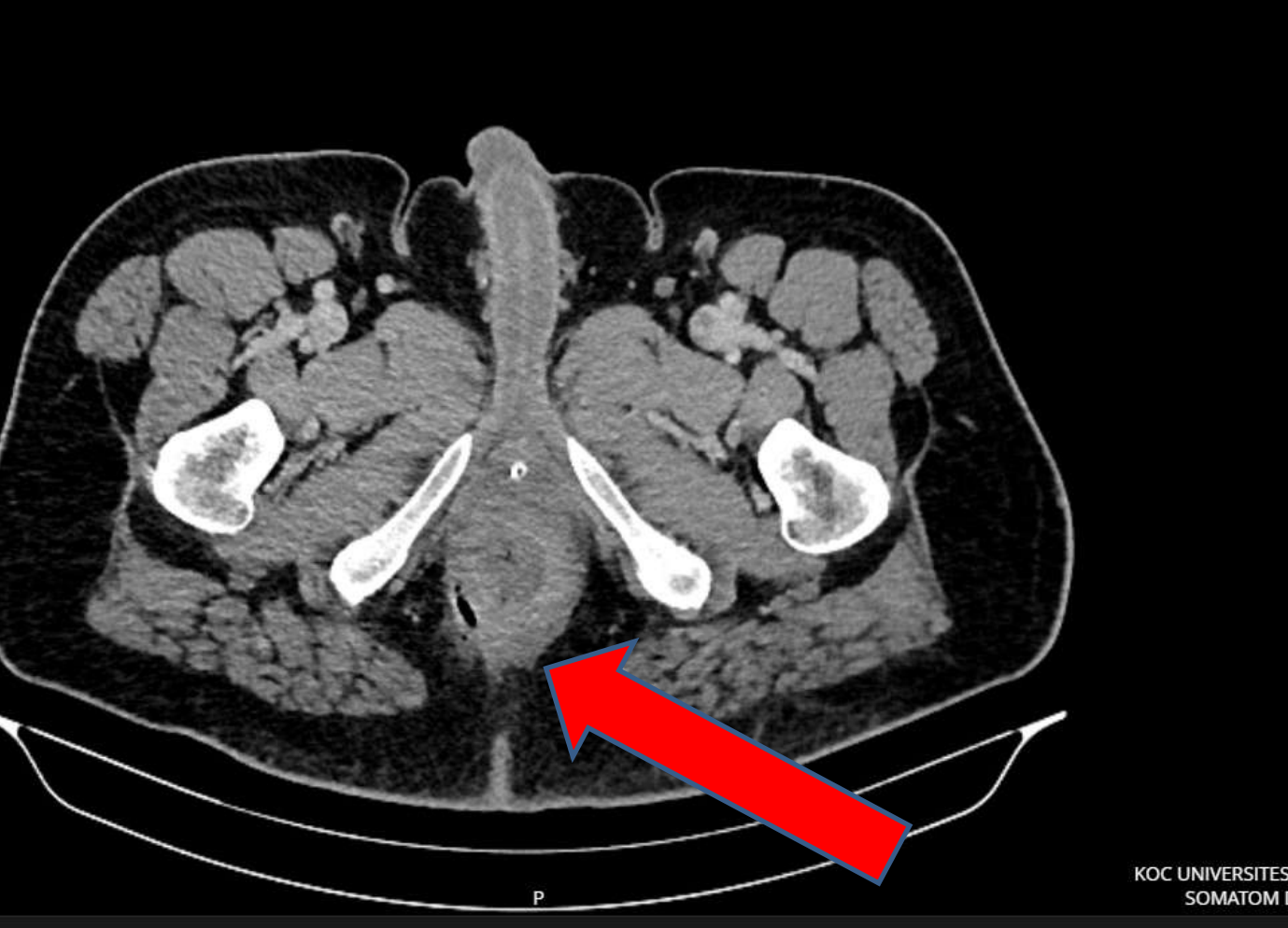
İstanbul'da kızkardeşi ile evde kalıyor. Kızkardeşi (Y.Y) T.C vatandaşı olmuş, boşanmış (Türk eşi var, ancak çocukları babası ile kalıyor)

- Mpox temaslılarına karantina ARTIK ÖNERİLMİYOR, ancak bakanlık uygulamakta

CDC

6 Ağustos 2022..

İv morfin almakta. Glob vezikale gelişti. TZP kesildi; meropenem 3x1 gram iv geçildi



07.08.2022:

4 ml pü aspire edildi  
Escherichia coli ESBL (+)  
Candida glabrata

9.08 2022

Mikafungin 1x100 mg iv (+)

# Mpox olgu

Hemşiremizin kıyafetinden üstüne hastanın idrarı döküldü

Hemşire hanım, çalışmaya devam etti, ancak 21 günlük semptom takibine alındı

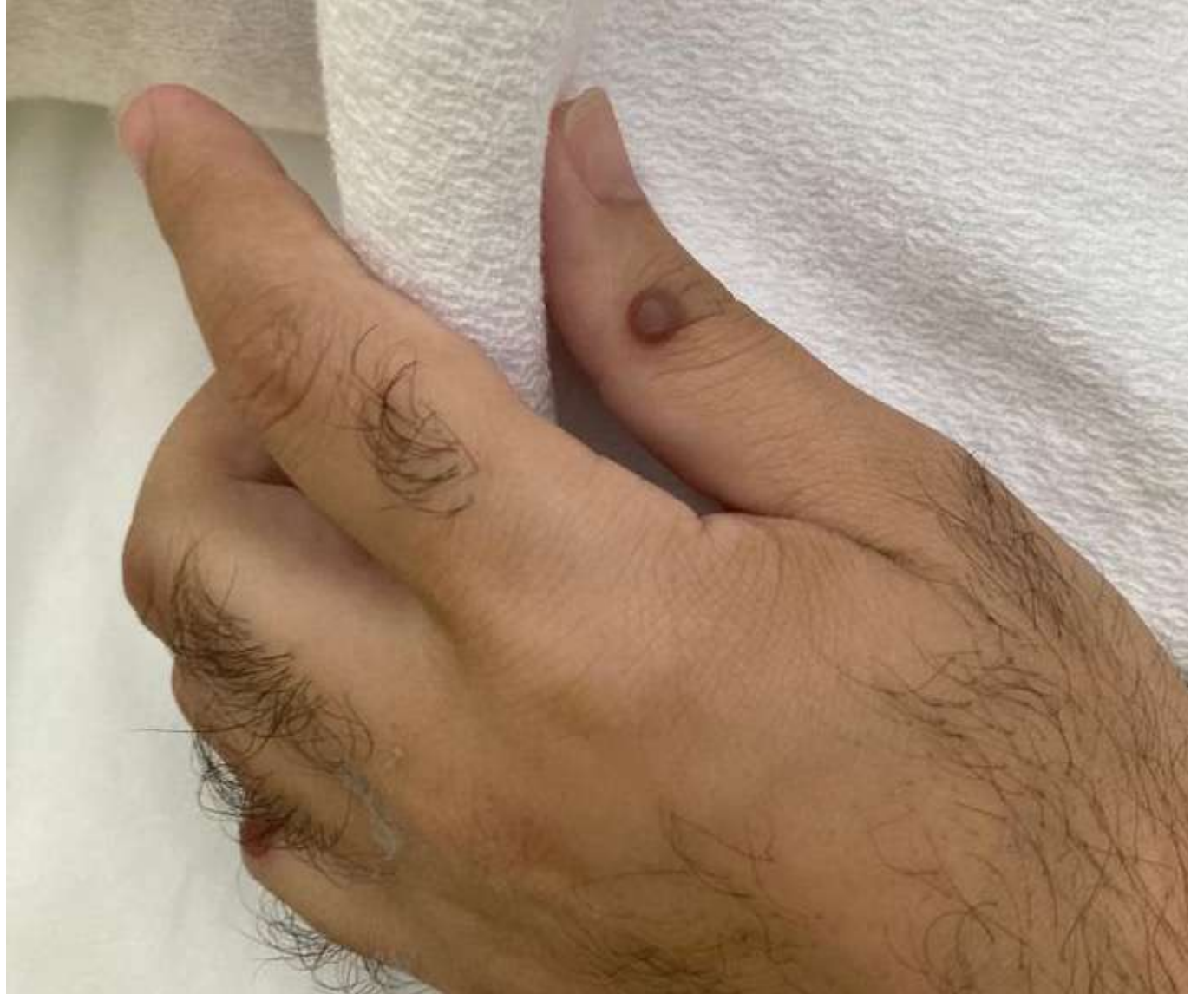# Mpox olgu

12/08/2022

Batın yaygın  
hassasiyet var,  
defans ve  
rebound pozitif.  
Genel cerrahiye  
danışıldı,  
kontrastlı BT:  
progrese (+)

Alt GIS kanama -  
Hb:8,2

Toplam 2 ünite  
ES (+)

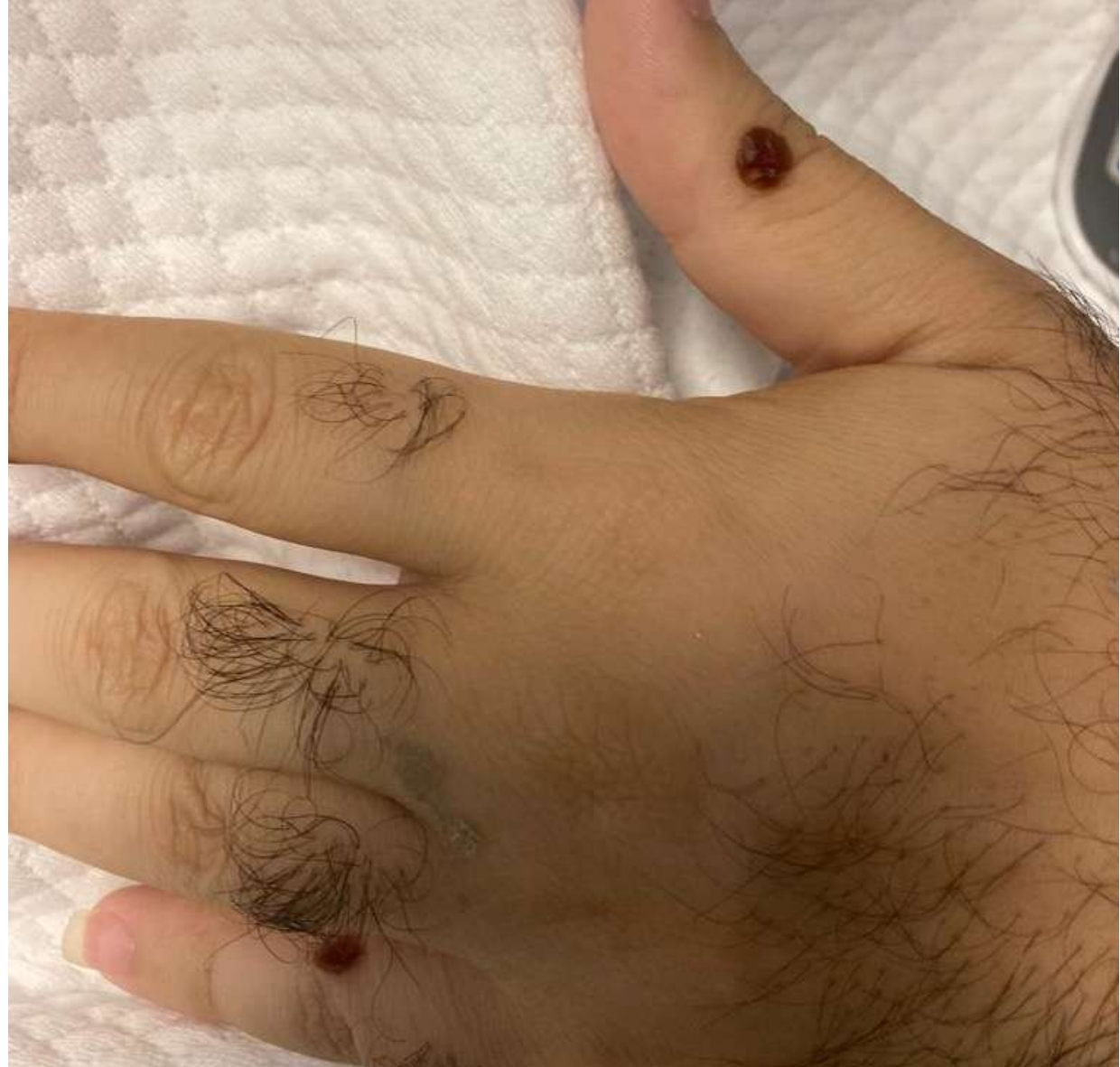

16.8.2022

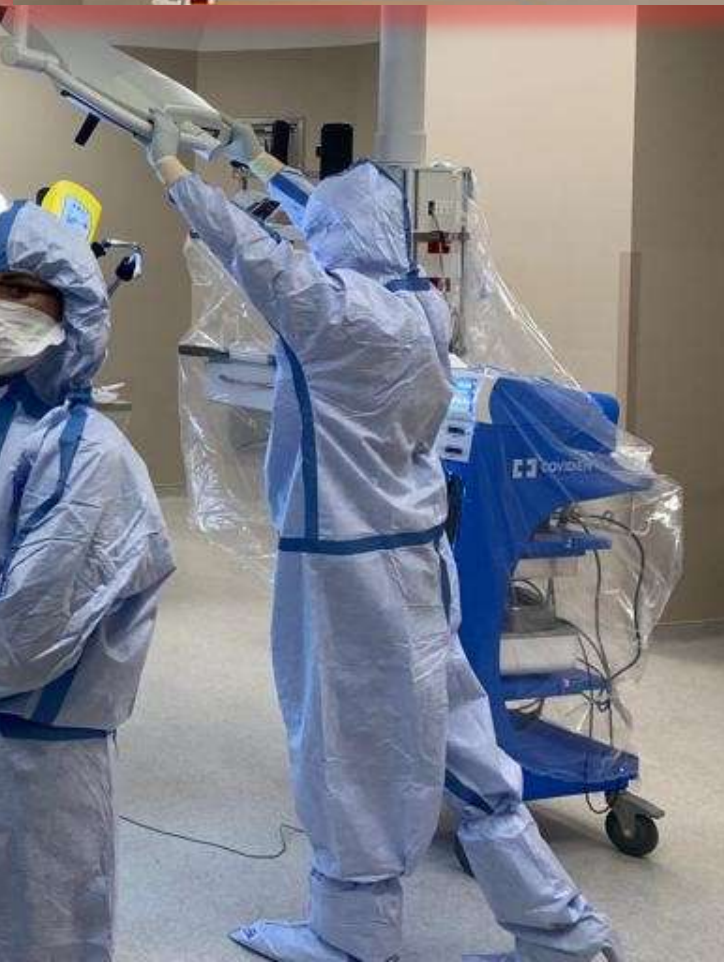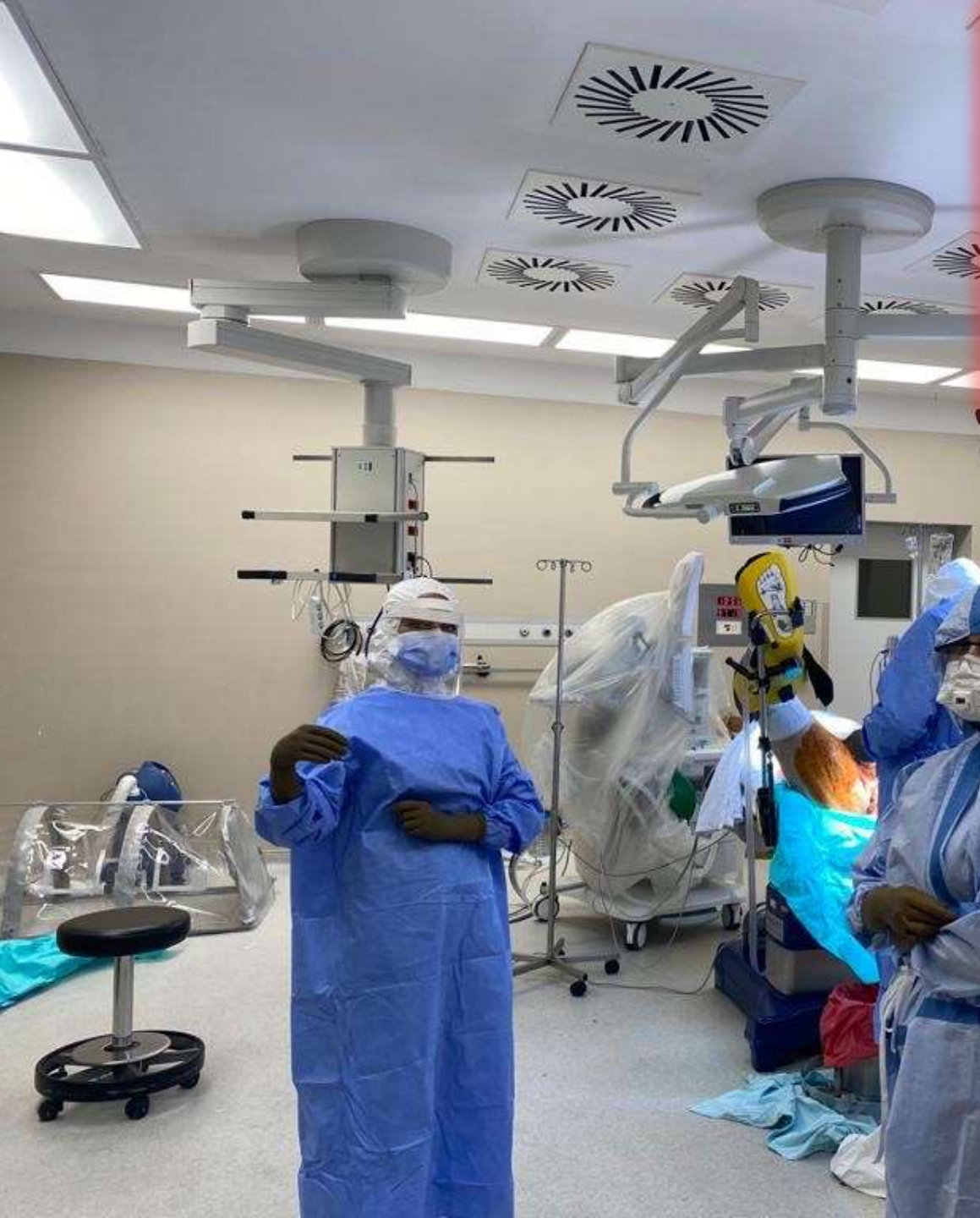Ateş ve rektal  
ağrısı devam  
etti. Tekrar  
opere edildi:

**Stoma açılması  
planlandı**

Abse  
materyalinde  
MonkeyPox  
PCR Ct (Cycle  
threshold): 26 idi







# Mpox olgu

19.8.2022

Lezyonlara kurumaya başladı. Ancak pelvik abseden PCR pozitifliği devam etti

Probenesid temin edilince Sidofovir iv başlandı. Haftada tek doz (öncesinde ve sonrasında probenesid tablet ile)

23.8.2022

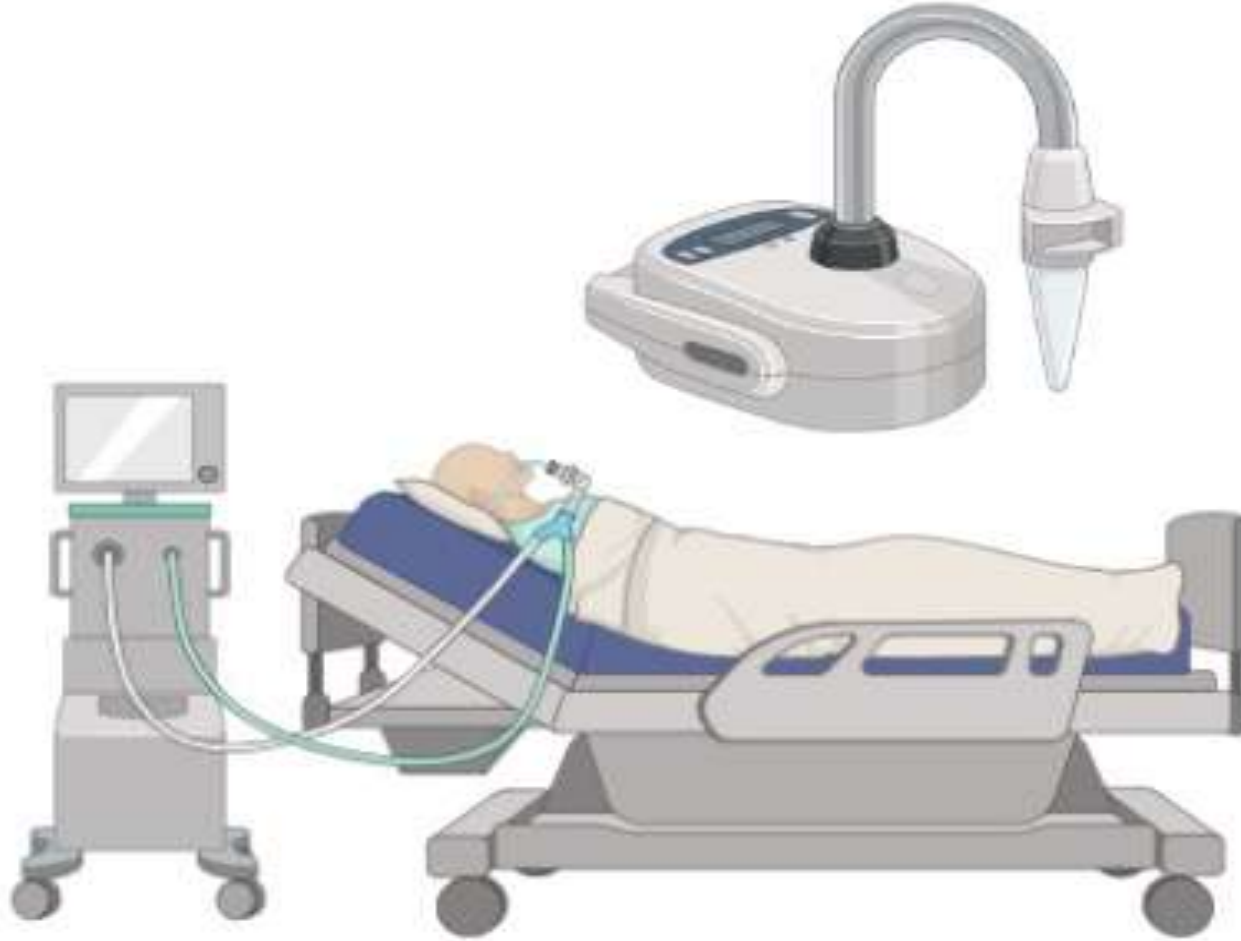Psikiyatri:

Duygudurum dalgalı seyirde; intihar düşüncesi!

25.8.2022

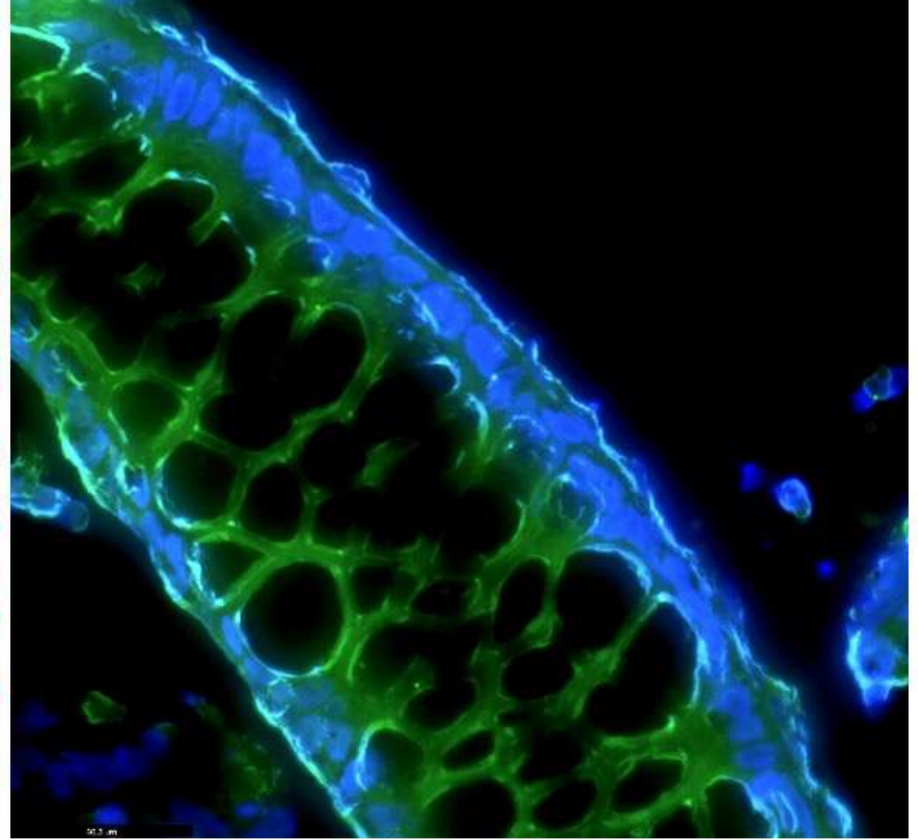
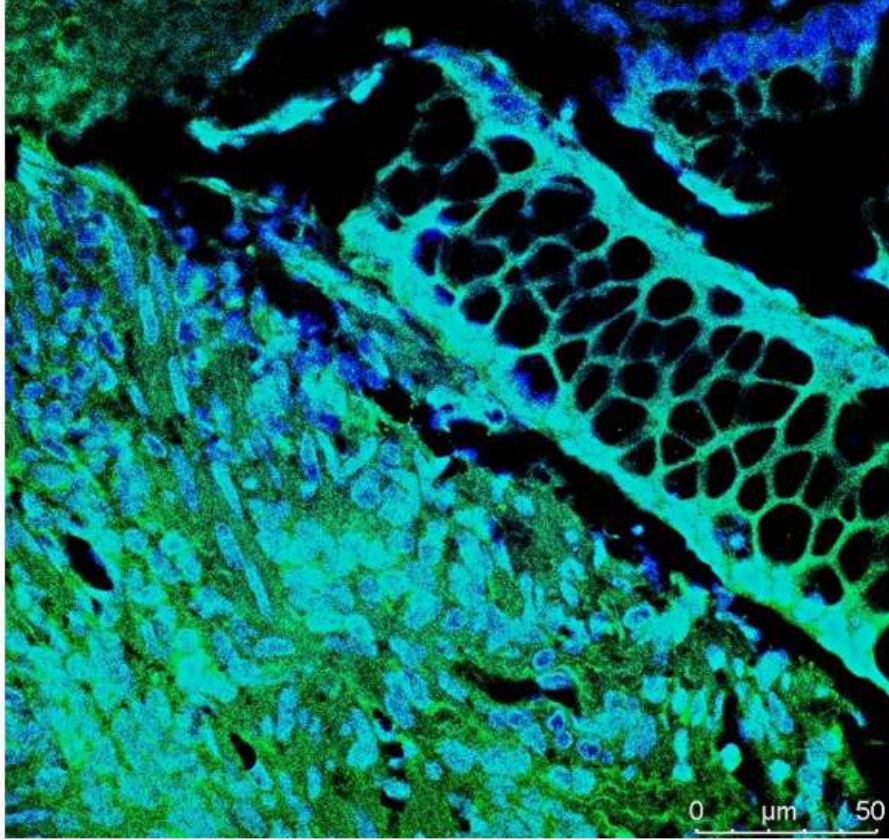
Meropenem 21.günde, Mikafungin 18 gününde, sidofovir 6.gününde hastaneden ayrıldı

# COROLIS® MICRO – MİKROBİK HAVA ÖRNEKLEYİCİSİ





Pox viruslar diđer DNA virüslerinden farklı: sitoplazmada replike olur



**Figür.** Maymun çiçeđi olgusu. Rektum ülser biyopsisi. Kriptler halinde rektum epiteli. Anti-vaccinia için immünfloresan boyaması.

Çekirdekler: mavi

Maymun çiçeđi DNA: yeşil

# Mpox olgusu

Sonuçta, RT-PCR ile bulgularımız:

- 1- Cilt lezyonlarında..... en düşük Ct: 14; **10<sup>9</sup>** PFU/ml
- 2- Rektal sürüntü..... en düşük Ct: 17; **10<sup>8</sup>** PFU/ml
- 3- Nazofarenks..... en düşük Ct: 27; **10<sup>5</sup>** PFU/ml

**\*\*Nazofarenkste döküntüden 21.güne kadar canlı virus (+)**

Biz çalışmamızda oda havasında canlı virüs bulamadık, ancak PCR pozitifliği saptadık.

Gould ve ark. çarşaf değişimi sırasında havada canlı virüs saptamışlar

-- Kapmaz M, Uymaz DS, Ozcan G, Barlas T, Guney-Esken G, Manici M, Keske Ş, Kuşkucu M, Can F, Ergönül Ö. A complicated case of monkeypox and viral shedding characteristics. J Infect. 2023 Jan;86(1):66-117

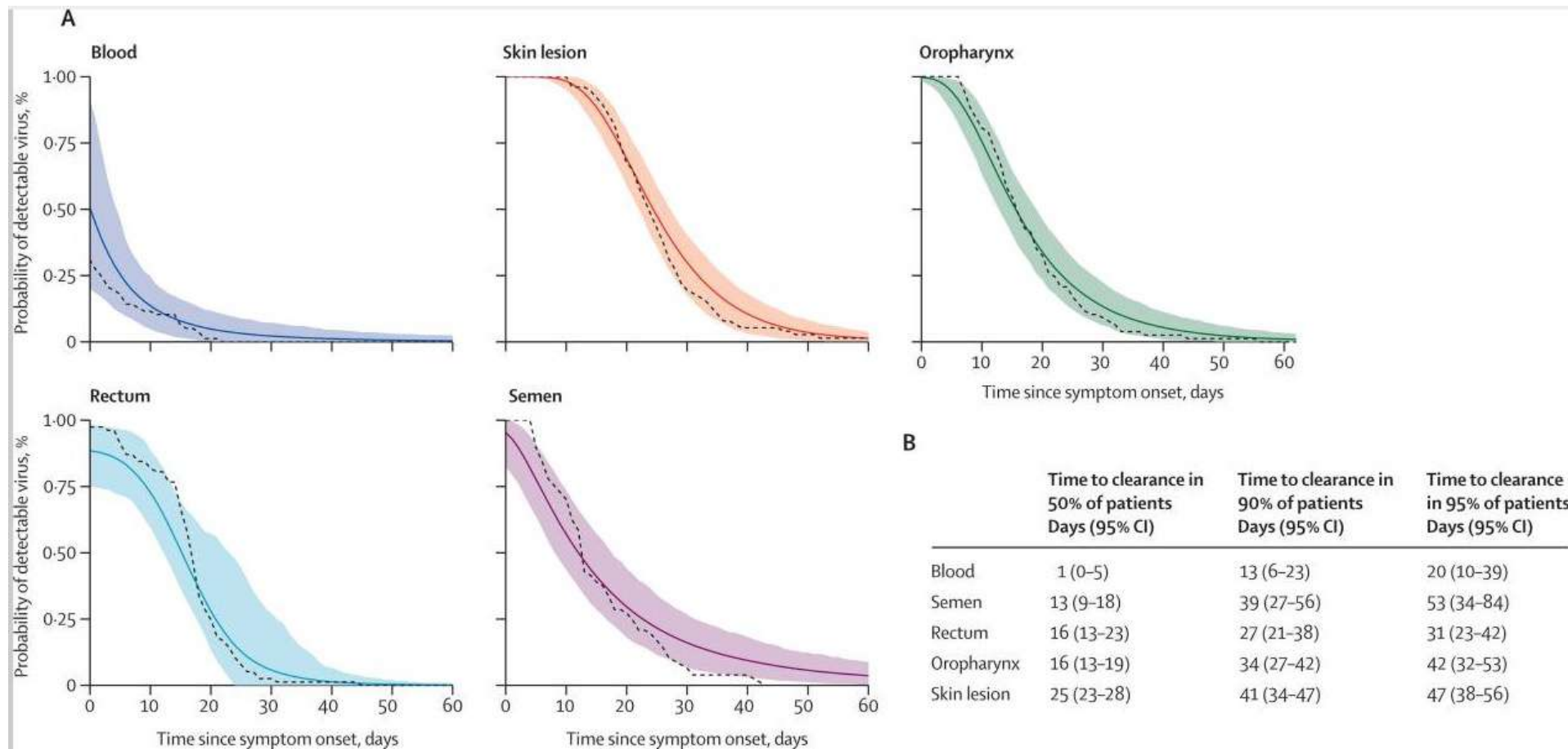
-- Susan Gould et al. Air and surface sampling for monkeypox virus in UK hospitals. medRxiv 2022.07.21.22277864

# Viral dynamics in patients with monkeypox infection: a prospective cohort study in Spain

Clara Suñer\*, Maria Ubals\*, Eloy José Tarín-Vicente\*, Adrià Mendoza, Andrea Alemany, Águeda Hernández-Rodríguez, Cristina Casañ,

www.thelancet.com/infection Published online December 12, 2022 |

77 hasta, yarısı HIV



	Participants	HIV- positive	Skin*		Anogenital		Nasopharynx		Plasma		Urine		Semen		Saliva		Fecal matter	
			MPXV DNA prevalence	Median Ct	MPXV DNA prevalence	Median Ct	MPXV DNA prevalence	Median Ct	MPXV DNA prevalence	Median Ct	MPXV DNA prevalence	Median Ct	MPXV DNA prevalence	Median Ct	MPXV DNA prevalence	Median Ct	MPXV DNA prevalence	Median Ct
France (Palich et al, 2022) <sup>†</sup>	50	22/50 (44%)	44/50 (88%)	20	30/42 (71%)	21	36/47 (77%)	27	13/45 (29%)	33	9/41 (22%)	31	13/24 (54%)	28	NA	NA	NA	NA
Spain (Peiró-Mestres et al, 2022) <sup>‡</sup>	12	4/12 (33%)	12/12 (100%)	20	11/12 (92%)	23	10/12 (83%)	31	NA	NA	9/12 (75%)	35	7/9 (78%)	32	12/12 (100%)	29	8/12 (67%)	24
16 countries (Thornhill et al, 2022) <sup>‡‡</sup>	528	218/528 (41%)	512/528‡	..	..	..	138/528 (26%)	NA	35/528 (7%)	NA	14/528 (3%)	NA	29/32 (91%)	NA	NA	NA	NA	NA
France (Mailhe et al, 2022) <sup>†</sup>	264	73/256 (29%)	252/258 (98%)	23	NA	NA	150/197 (76%)	32	8/26 (31%)	36	NA	NA	NA	NA	NA	NA	NA	NA
Spain (Tarín-Vicente et al, 2022) <sup>‡</sup>	181	72/181 (40%)	178/180 (99%)	23	43/55 (78%)	27	82/117 (70%)	32	NA	NA	NA	NA	NA	NA	NA	NA	NA	NA
Italy (Raccagni et al, 2022) <sup>§</sup>	36	15/36 (42%)	36/36§	..	..	..	..	..	24/36 (67%)	34	8/36 (22%)	NA	22/36 (61%)	34	NA	NA	NA	NA

Data are n/N (%) unless otherwise specified. Ct=cycle threshold. MPXV=monkeypox virus. NA=not available. \*Includes perianal skin. †Argentina, Australia, Belgium, Canada, Denmark, France, Germany, Israel, Italy, Mexico, Portugal, Spain, Switzerland, The Netherlands, UK, and USA. ‡Refers to skin or anogenital samples combined. ‡‡Refers to either skin, anogenital, or oropharyngeal samples combined. §Refers to either skin, anogenital, or oropharyngeal samples combined.

**Table: Large case series reporting prevalence of MPXV DNA and median Ct of positive samples at PCR in at least two different bodily fluids**

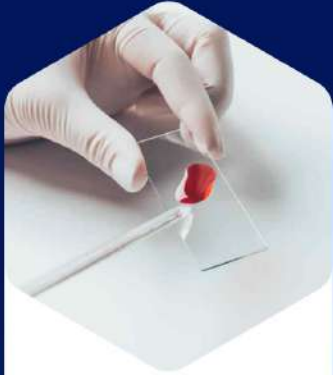Biz çalışmamızda oda havasında canlı virüs bulamadık, ancak PCR pozitifliği saptadık

Gould ve ark. çarşaf değişimi sırasında havada canlı virüs saptamışlar



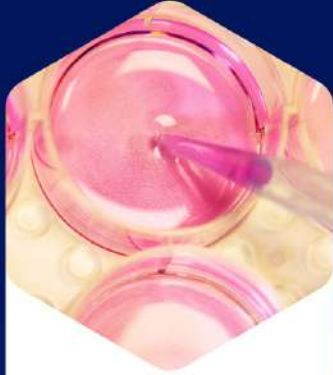

## Araştırma Alanı



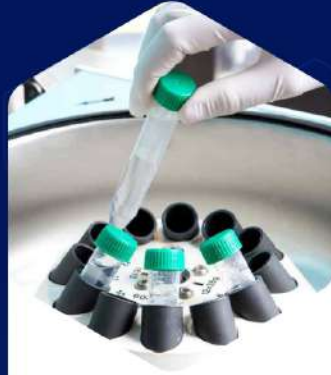### Patojenler

Halk sağlığı tehdidi oluşturan viroloji, bakteriyoloji ve mikoloji alanlarında araştırmalar yapıyoruz.




### Hastalıklar

Vücudun mikroorganizmalara tepkisini ve bulaşıcı olabilecek bilinmeyen hastalıkları araştırıyoruz.



### Tanı

Bulaşıcı hastalıklar için kullanımı kolay, ucuz ve erişilebilir teşhis testleri geliştirmeyi hedefliyoruz.



### Tedavi

Disiplinler arası bir çaba ile mevcut ilaçları yeniden kullanmaktan fazlasını yapıyoruz.



### Enfeksiyon Kontrolü

Enfeksiyon kontrolünde hedefimiz yaratıcı bilimsel çözümler üretmektir.

monkeypox



Search

[Advanced](#) [Create alert](#) [Create RSS](#)

[User Guide](#)

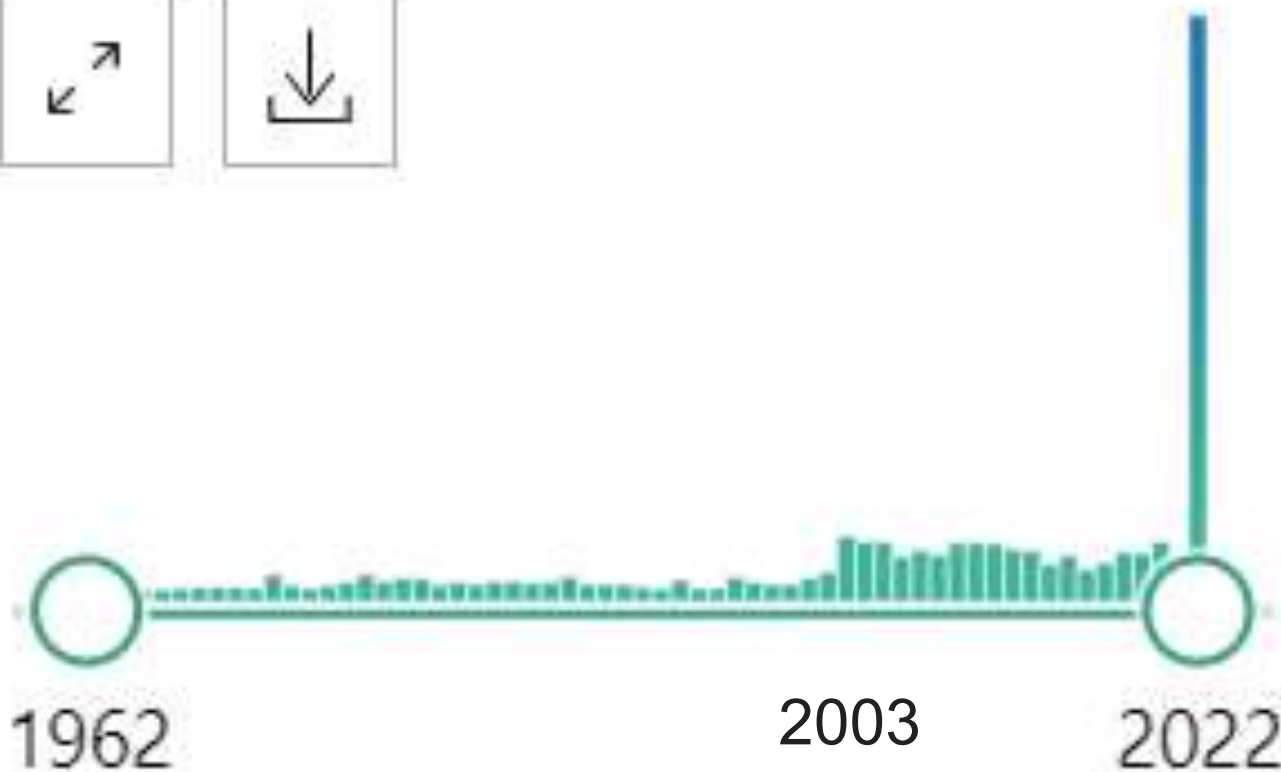
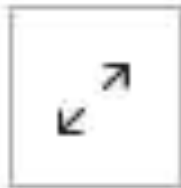
Save

Email

Send to

Sorted by: Best match

Display options



Nakoune E, et al. A Nosocomial Outbreak of Human Monkeypox in the Central African Republic. *Open Forum Infect Dis.* 2017 Nov 3;4(4):ofx168

Reynolds MG, et al. Improving the Care and Treatment of Monkeypox Patients in Low-Resource Settings: Applying Evidence from Contemporary Biomedical and Smallpox Biodefense Research. *Viruses.* 2017 Dec 12;9(12):380.



**Mpox (22)**



Nakoune E, et al. A Nosocomial Outbreak of Human Monkeypox in the Central African Republic. *Open Forum Infect Dis.* 2017 Nov 3;4(4):ofx168  
Reynolds MG, et al. Improving the Care and Treatment of Monkeypox Patients in Low-Resource Settings: Applying Evidence from Contemporary Biomedical and Smallpox Biodefense Research. *Viruses.* 2017 Dec 12;9(12):380.

# Monkeypox Virus Infection in the United States and Other Non-endemic Countries—2022



Distributed via the CDC Health Alert Network  
May 20, 2022, 11:30 AM ET

2022 global salgını: CDC Health Alert Network Advisory, 20 Mayıs 2022

Batı Afrika suşu, Afrika teması olmaksızın non-endemik bölgelerde saptanmış (Lancet ID, 2022)

Gay/biseksüel erkeklerde temas yolu ile cilt-cilt teması, solunum yolu ile bulaş olası ancak ihtimali düşük

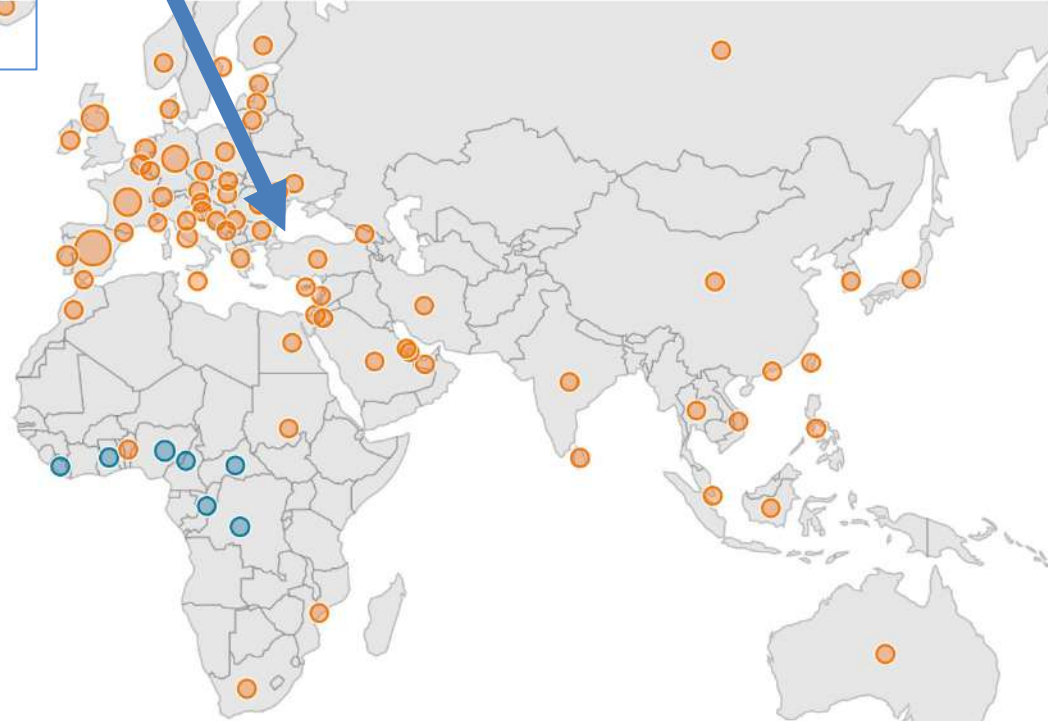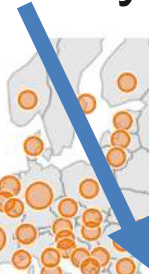Prodromal semptomlar az sıklıkta, izole genital lezyonlar tipik STD ile karışabilmekte (+).

Genital veya anal bölgede ağrılı lezyonlar (+)

WHO tarafından 23 Temmuz 2022'de  
'public health emergency of international concern (PHEIC)'

CDC  
2022 Mpox Outbreak Global Map  
01 Mar 2023

Türkiye..12 olgu



Gao L, et alMpox, Caused by the MPXV of the Clade IIb Lineage, Goes Global. Trop Med Infect Dis. 2023 Jan 20;8(2):76.



→ **84,858** mpox-22.....103 ölüm  
(Brezilya 15, Peru 15, ABD 38)



→ **1,373** mpox.....7 ölüm

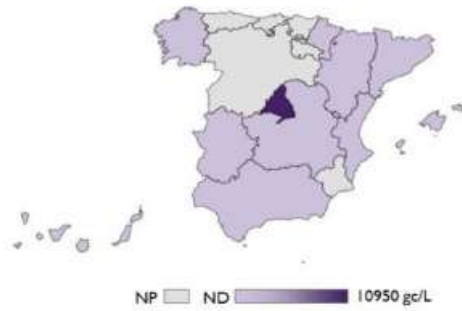Önceki salgınlar: 4.6% Batı Afrika (Clade II) vs. 10.6% Orta Afrika (Kongo) (Clade I)



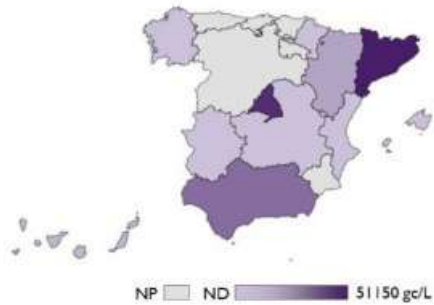## Spanish wastewater reveals the current spread of Monkeypox virus

Inés Girón-Guzmán<sup>a</sup>, Azahara Díaz-Reolid<sup>a</sup>, Pilar Truchado<sup>b</sup>, Albert Carcereny<sup>c</sup>,

Week 20\_22



Week 26\_22



Week 31\_22

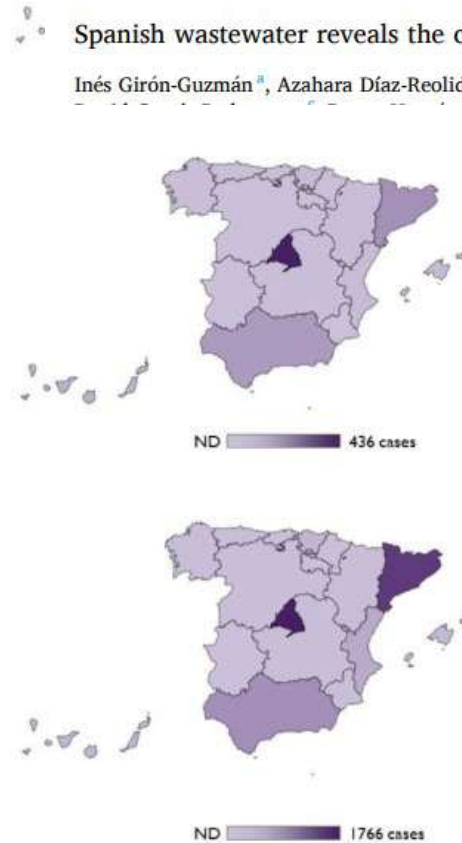
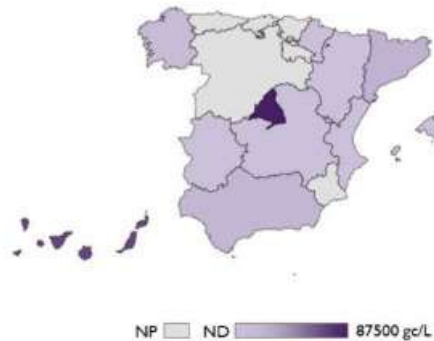

Fig. 3

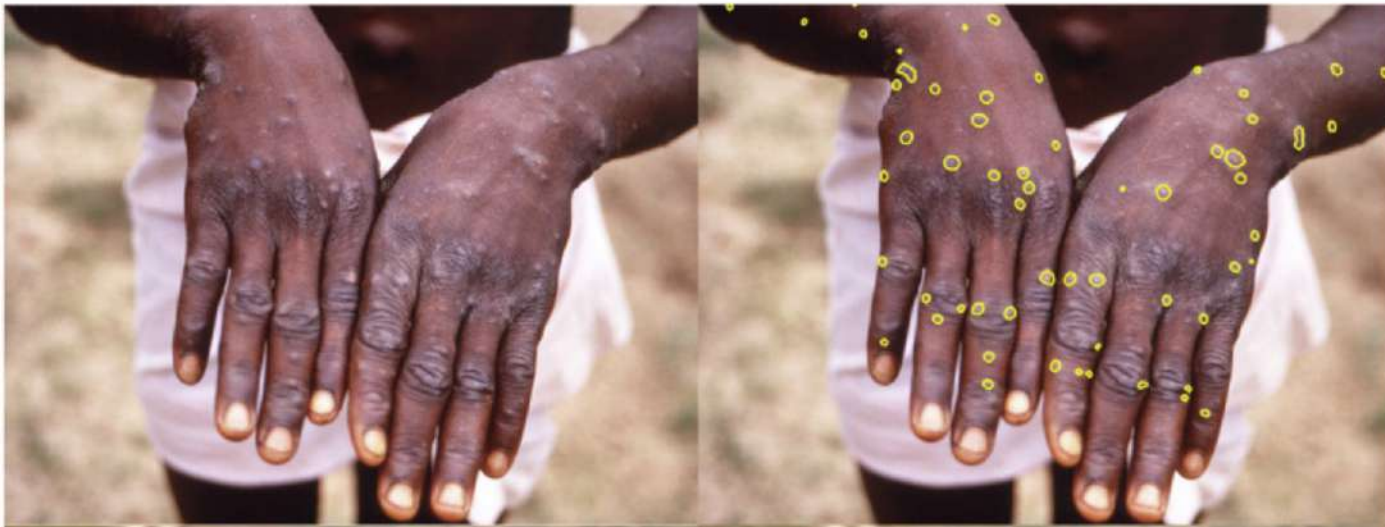Comparison of MPXV DNA estimates from wastewater testing (left panels) and confirmed cases of monkeypox by Autonomous Community reported by the Health Ministry authorities (right panels). For wastewater samples, highest level within the same Autonomous Community are depicted. ND: No MPXV detection (light purple); NP: regions without WWTP analyzed in the study (gray). (For interpretation of the references to colour in this figure legend, the reader is referred to the web version of this article.)

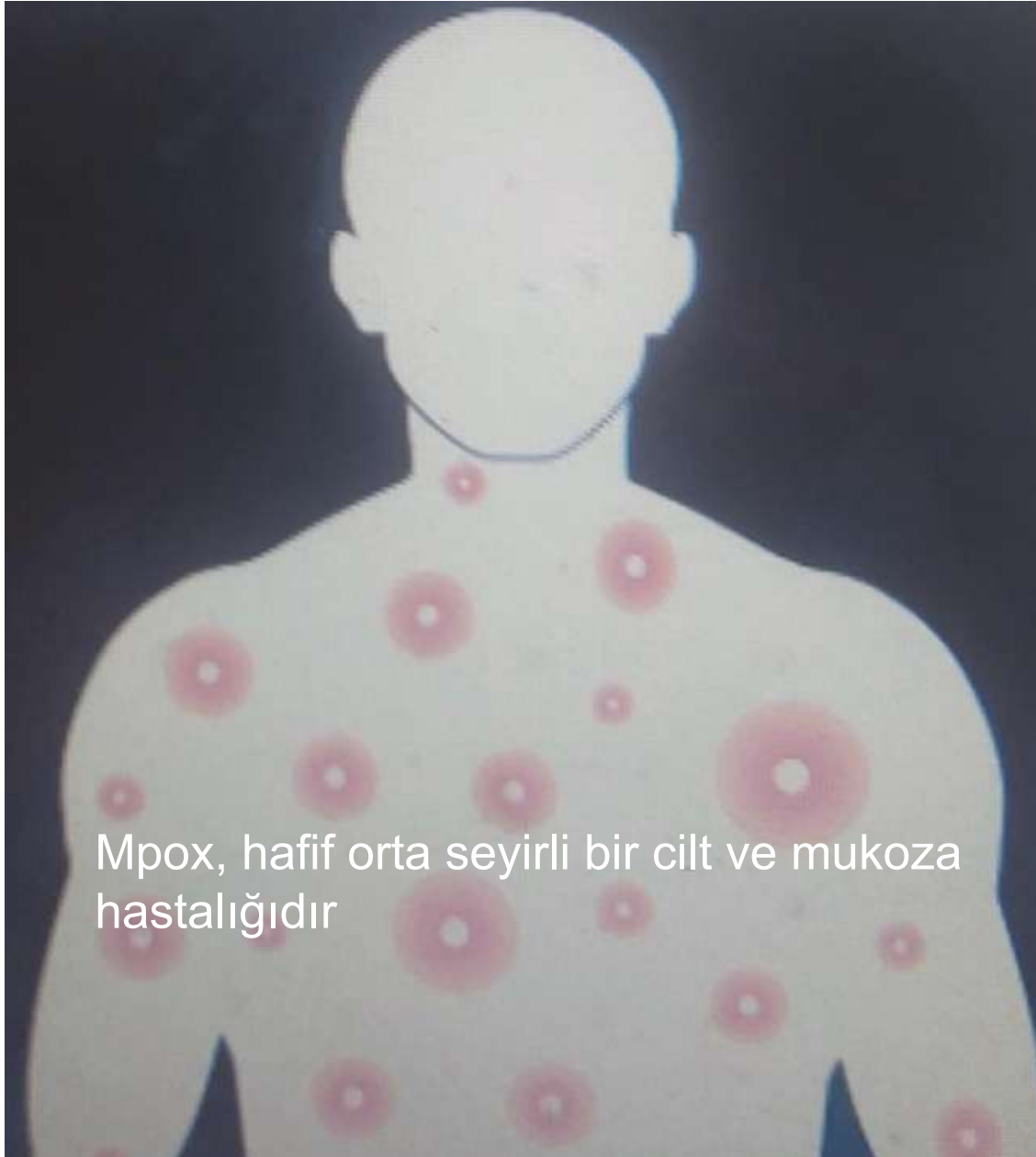## Counting Monkeypox Lesions in Patient Photographs: Limits of Agreement of Manual Counts and Artificial Intelligence

Andrew J. McNeil,<sup>1,2,3</sup> David W. House,<sup>1,2</sup> Placide Mbala-Kingebeni,<sup>4</sup> Olivier Tshiani Mbaya,<sup>4,5</sup> Lori E. Dodd,<sup>6</sup>



**b**





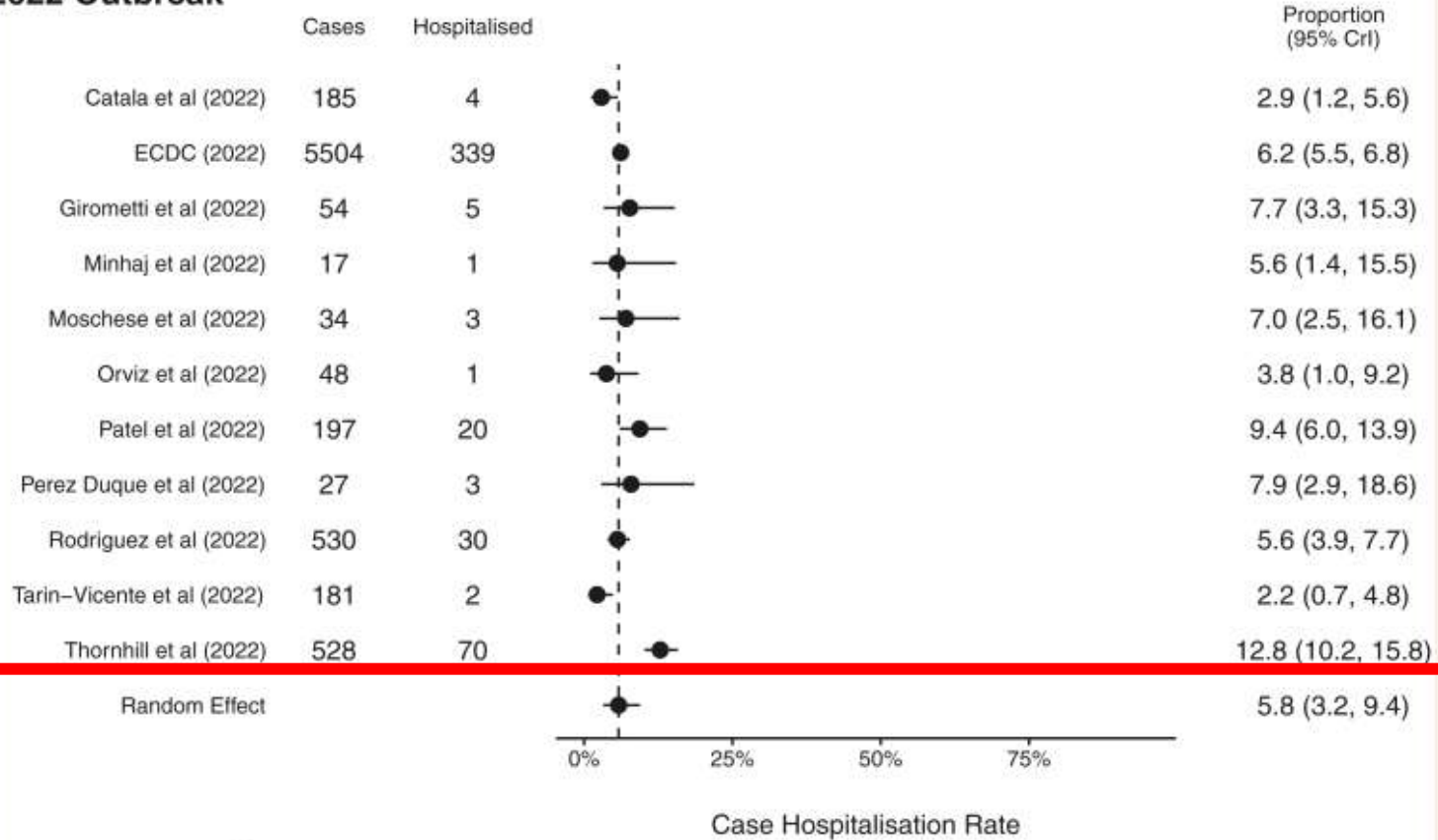
Mpox, hafif orta seyirli bir cilt ve mukoza hastalığıdır

Obeid MA, Amawi H, Alshehri A, Adesokan A. Monkeypox: Emerging virus of concern; antivirals and vaccines therapeutic options. *Microb Pathog.* 2022 Dec;173(Pt A):105799.



# Mpox-22 hastaneye yatış oranı

## 2022 Outbreak

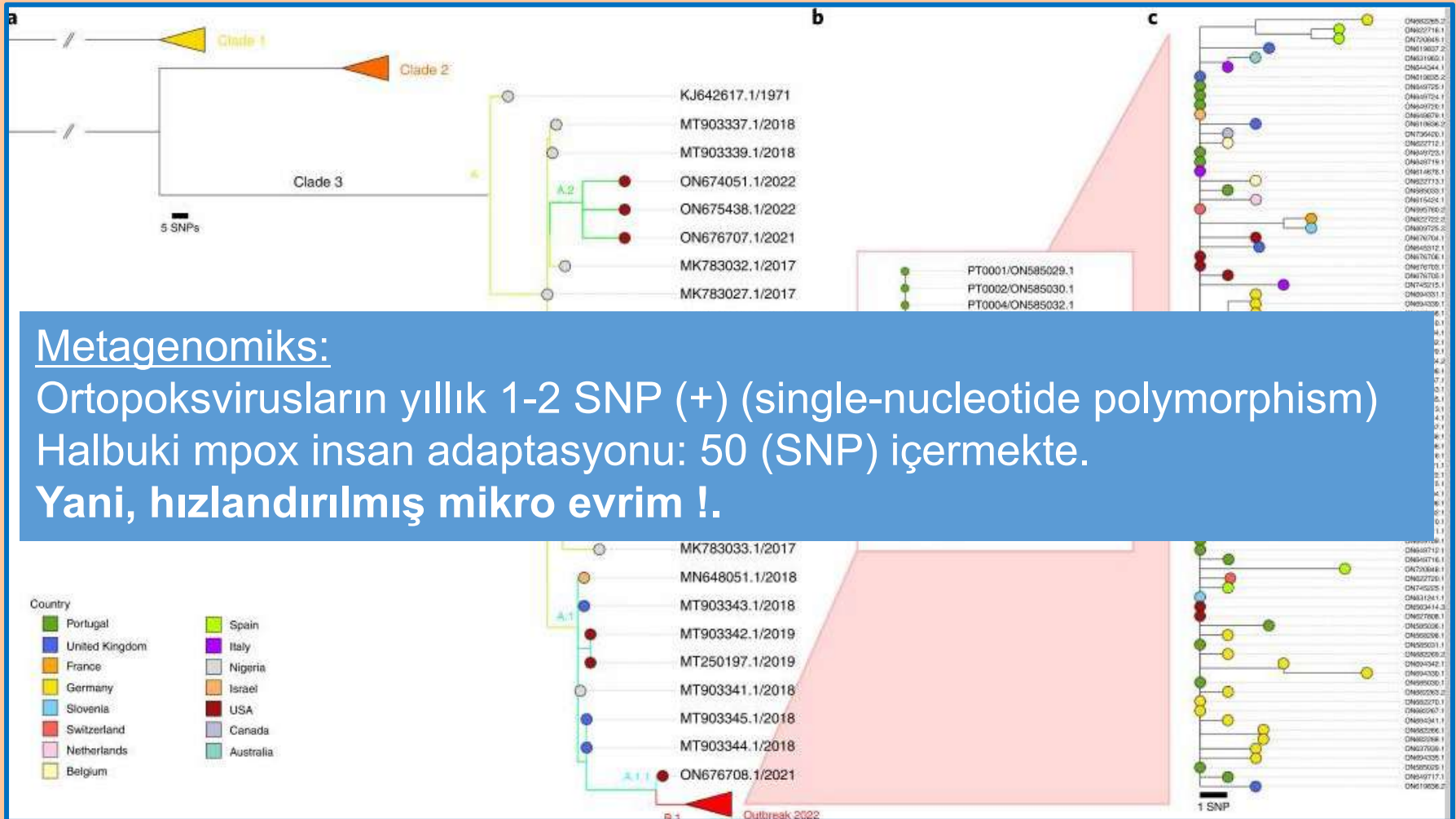


$I^2 = 0.7$  (0.07, 1.36),  $P = 92.4\%$  (76.9, 97.6)

# MPOX-22

## APOBEC3

(Apolipoprotein B mRNA-editing catalytic polypeptide-like 3) genom 'editing'



### Metagenomiks:

Ortopoksvirusların yıllık 1-2 SNP (+) (single-nucleotide polymorphism)  
Halbuki mpox insan adaptasyonu: 50 (SNP) içermekte.

**Yani, hızlandırılmış mikro evrim !**

# Mpox - KKE

## Hasta için

Tek kişilik oda

Özel havalandırma gerekmez

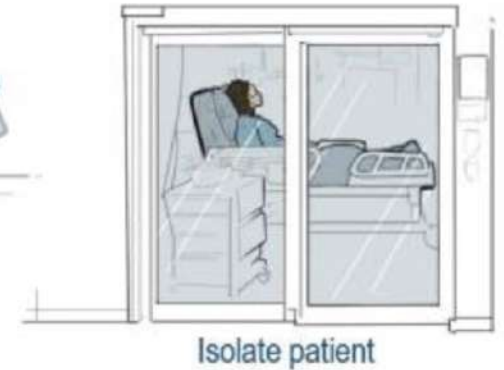
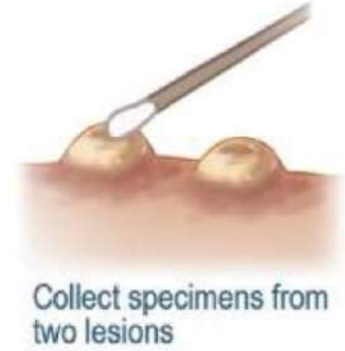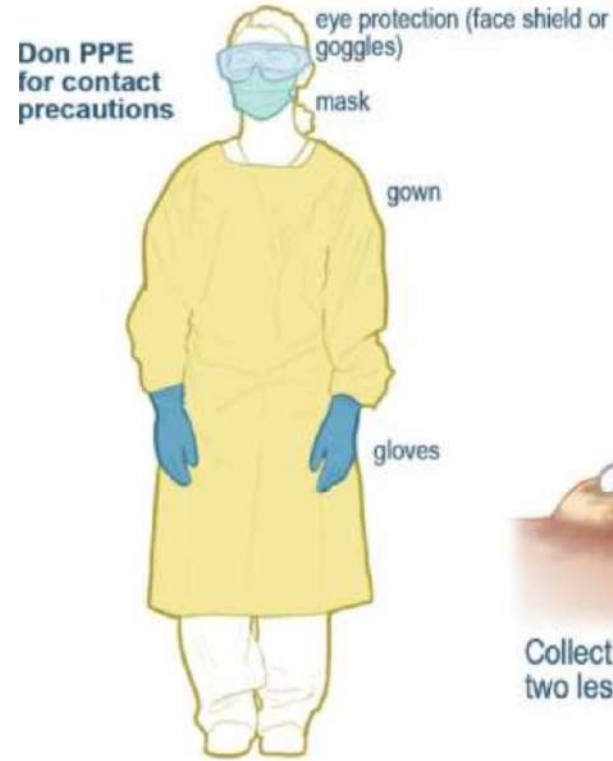Hasta maske takmalı

Görünür lezyonları önlük ile kapatılmalı

## Entübasyon, ekstübasyon:

\_Negatif basınçlı oda

## Infection Control



# Mpox respiratory transmission: the state of the evidence

*Amy Beeson, Ashley Styczynski, Christina L Hutson, Florence Whitehill, Kristina M Angelo, Faisal S Minhaj, Clint Morgan, Kaitlyn Ciampaglio, Mary G Reynolds, Andrea M McCollum, Sarah Anne J Guagliardo*

- Bazı lab. kanıtları var ama
- Gerçek yaşam verileri.. Yakın temas ile bulaş işaret ediyor

Dr Zdenek Jezek'in 1988 DKC'deki gözlemi:

“Direk yüz yüze temas etmeyen komşularda hastalık yok. Hava yolu ile bulaş riski yok (veya sadece minimum).”

# The NEW ENGLAND JOURNAL of MEDICINE

ESTABLISHED IN 1812

AUGUST 25, 2022

VOL. 387 NO. 8

## Monkeypox Virus Infection in Humans across 16 Countries — April–June 2022

J.P. Thornhill, S. Barkati, S. Walmsley, J. Rockstroh, A. Antinori, L.B. Harrison, R. Palich, A. Nori, I. Reeves,

Mixed race

Latinx

All Persons (N = 528)

38 (18–68)

527 (>99)

0

1 (<1)

9 (2)

509 (96)

10 (2)

398 (75)

25 (5)

19 (4)

66 (12)

### Sex or gender — no. (%)

Male 527 (>99)

Female 245 (95%)

Trans or nonbinary 5 [2-10]

### MSM

Number of sexual partners during last month (*median [IQR]*) 106 (40%)

Condomless sex during last month

### Sexual orientation — no. (%)

Heterosexual 9 (2)

Homosexual 509 (96)

Bisexual 10 (2)

Use of chemsex 90 (42%)

Sexual history not known — no./total no. (%) 122/528 (23)

Median no. of sex partners in previous 3 months (IQR) 5 (3–15)

“Chemsex” reported in the previous month — no. (%) 106 (20)

Reported attendance at a sex-on-site event in the previous month — no. (%) 169 (32)

## Chemsex behaviours among men who have sex with men: A systematic review of the literature

Steven Maxwell <sup>1</sup>, Maryam Shahmanesh <sup>2</sup>, Mitzy Gafos <sup>3</sup>



### ‘Chemsex’

1980 ve 1990’larda barlar, klüpler merkez iken internet ve sosyal medya ile son yıllarda ev partileri ağırlıkta (+)

Metamfetamin, GHB/GBL ve mefedron (ayrıca kokain) (+)

Uzun süren ve multipl partner ile cinsel eylem

Kondomsuz cinsel eylem çoğunlukla



ELSEVIER

Contents lists available at [ScienceDirect](https://www.sciencedirect.com)

# Travel Medicine and Infectious Disease

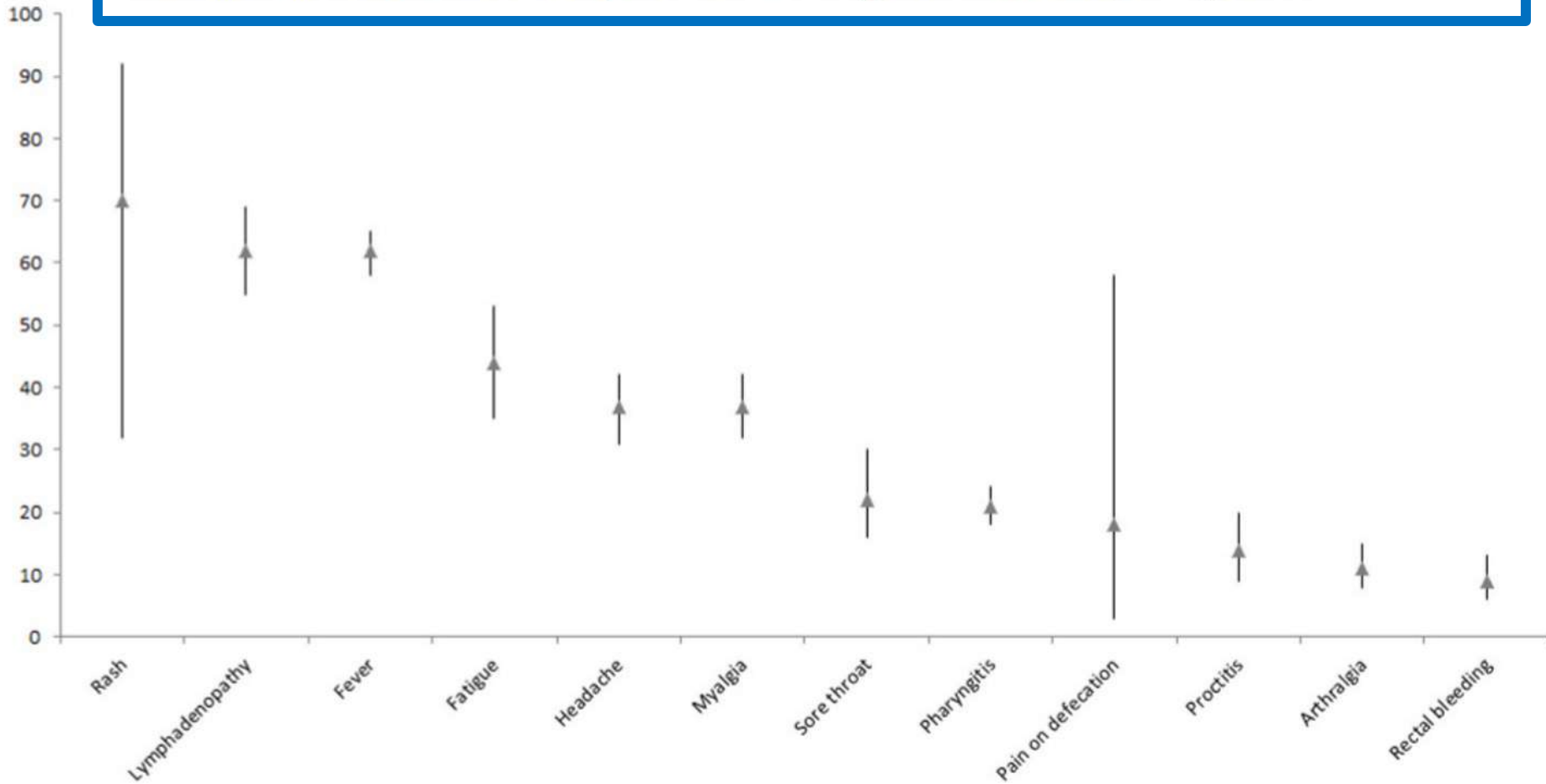
journal homepage: [www.elsevier.com/locate/tmaid](https://www.elsevier.com/locate/tmaid)



Travel Medicine and Infectious Disease 50 (2022) 102456



## The clinical manifestations and severity of the 2022 monkeypox outbreak among 4080 patients



# Mpox


İnkübasyon süresi.. Ortalama 12 (3-17) gün ..Temas sonrası 21 günlük karantina

Ateş, baş ağrısı, öksürük, bunu takiben adenopati, ve veziküler papüler döküntü (püstül, göbeklenme, krutlanma)

Kafa, gövde, ekstremitelerde.....Bütün lezyonlar genellikle senkronize

Maküller el ve ayak tabanında gelişebilir (Sifiliz benzer)





### **Common (Nonspecific) Symptoms**

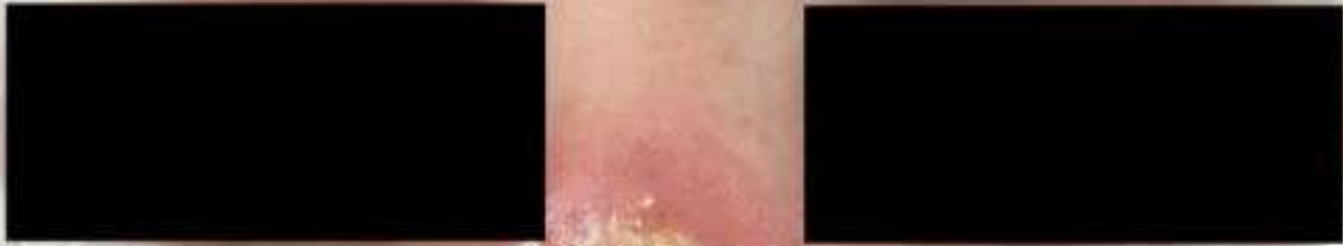- Fever
- Headache
- Myalgia
- Backache
- Lymphadenopathy
- Chills
- Exhaustion
- Rashes
- Mouth and throat ulcers

### **Complications**

- Bacterial Superinfection
- Corneal Infection/Permanent Scarring
- Bronchopneumonia
- Sepsis and Septic Shock
- Cellulitis
- Respiratory Distress
- Encephalitis
- Dehydration

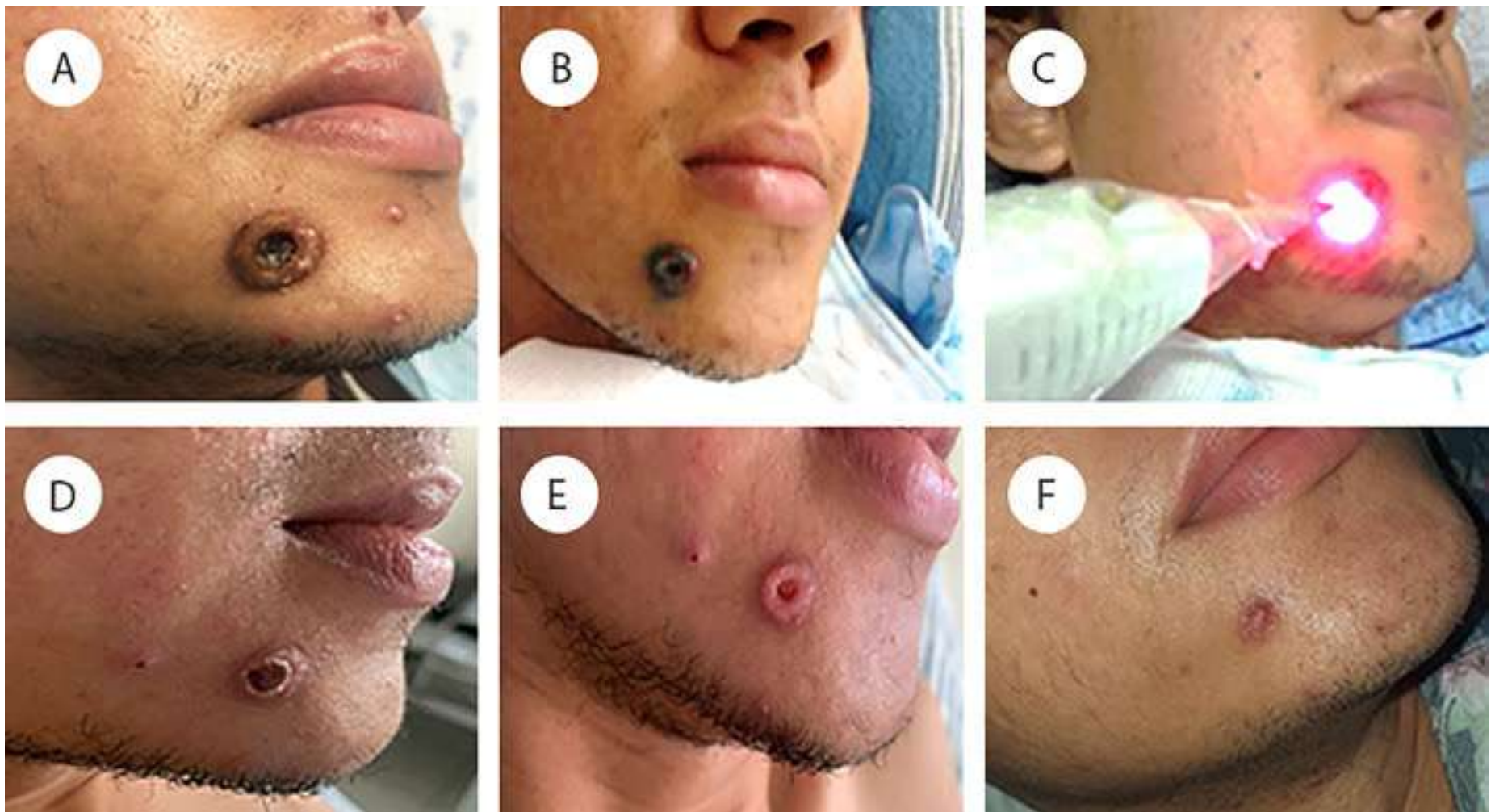**Mpox (22) ??**

## İleri HIV infeksiyonu ve mpox



Nasal necrosis and skin lesions due to MPXV infection in a 40-year-old patient with advanced undiagnosed HIV infection. First diagnosed as sunburn

Within three days, the nasal area progressed to necrosis. In parallel, typical MPXV lesions (confirmed by PCR) appeared on the whole body with serious infection of the penis and oral mucosa. Diagnostic work-up revealed a concomitant syphilis of longer duration (TPPA 1:2560, VDRL 1:8) and an advanced HIV infection with a CD4 T cell count of 127/uL. The patient was treated with oral tecovirimat 600 mg bid for 7 days in addition to antiretroviral therapy (bictegravir/emtricitabine/tenofovirafenamide single tablet p.o. qd) for the HIV infection and ceftriaxone 2 g i.v. for 10 days for the syphilis. The monkeypox lesions on the skin dried out and the nose partially improved with less swelling. Most cases of MPXV infection so far have been reported as mild and controlled HIV infection does not appear to be a risk factor for severe courses [1–4]. However, this case illustrates the potential severity of MPXV infection in the setting of severe immunosuppression and untreated HIV infection.



Clinical evaluation. (A) Initial clinical aspect; (B) Methylene blue applied for aPDT technique; (C) Laser irradiation in contact mode; (D) Clinical aspect in 24 hours after the first session; (E) Clinical aspect in 72 hours after the first laser session; (F) Clinical aspect within 4 days after the first laser session, showing the wound almost completely healed.

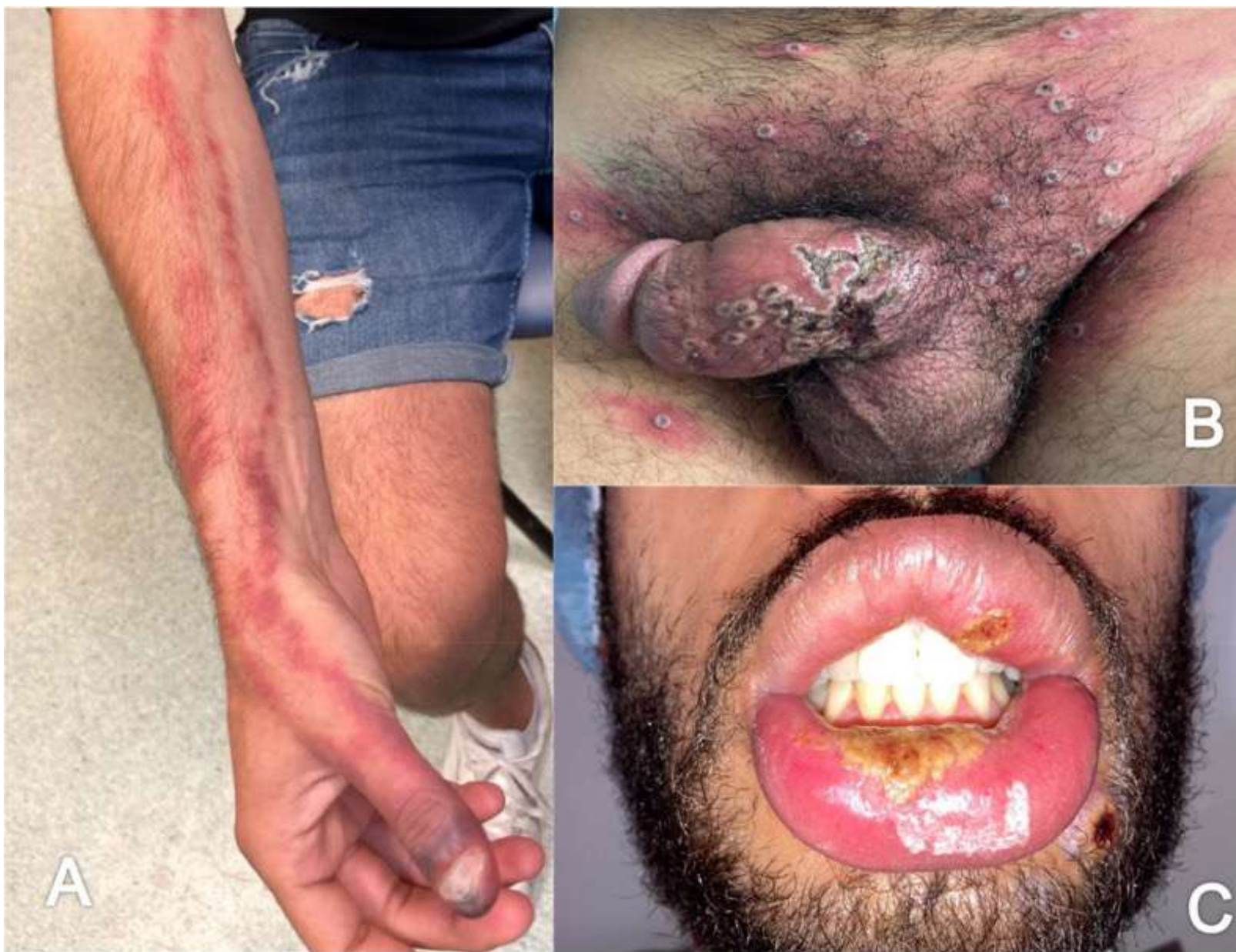Raffaele RM, Baldo ME, Santana GU, da Costa GP, Palma LF, Campos L. PHOTOTHERAPIES FOR THE MANAGEMENT OF A LARGE PAINFUL FACIAL CUTANEOUS LESION FROM HUMAN MONKEYPOX INFECTION. Photodiagnosis Photodyn Ther. 2023 Jan 8:103276.

Prasad S, et al. A dermatologic assessment of 101 mpox (monkeypox) cases from 13 countries during the 2022 outbreak: Skin lesion morphology, clinical course, and scarring. J Am Acad Dermatol. 2023 Jan 11:S0190-9622(23)00057-9.

## Olguların %13'ünde skarlaşma (+)

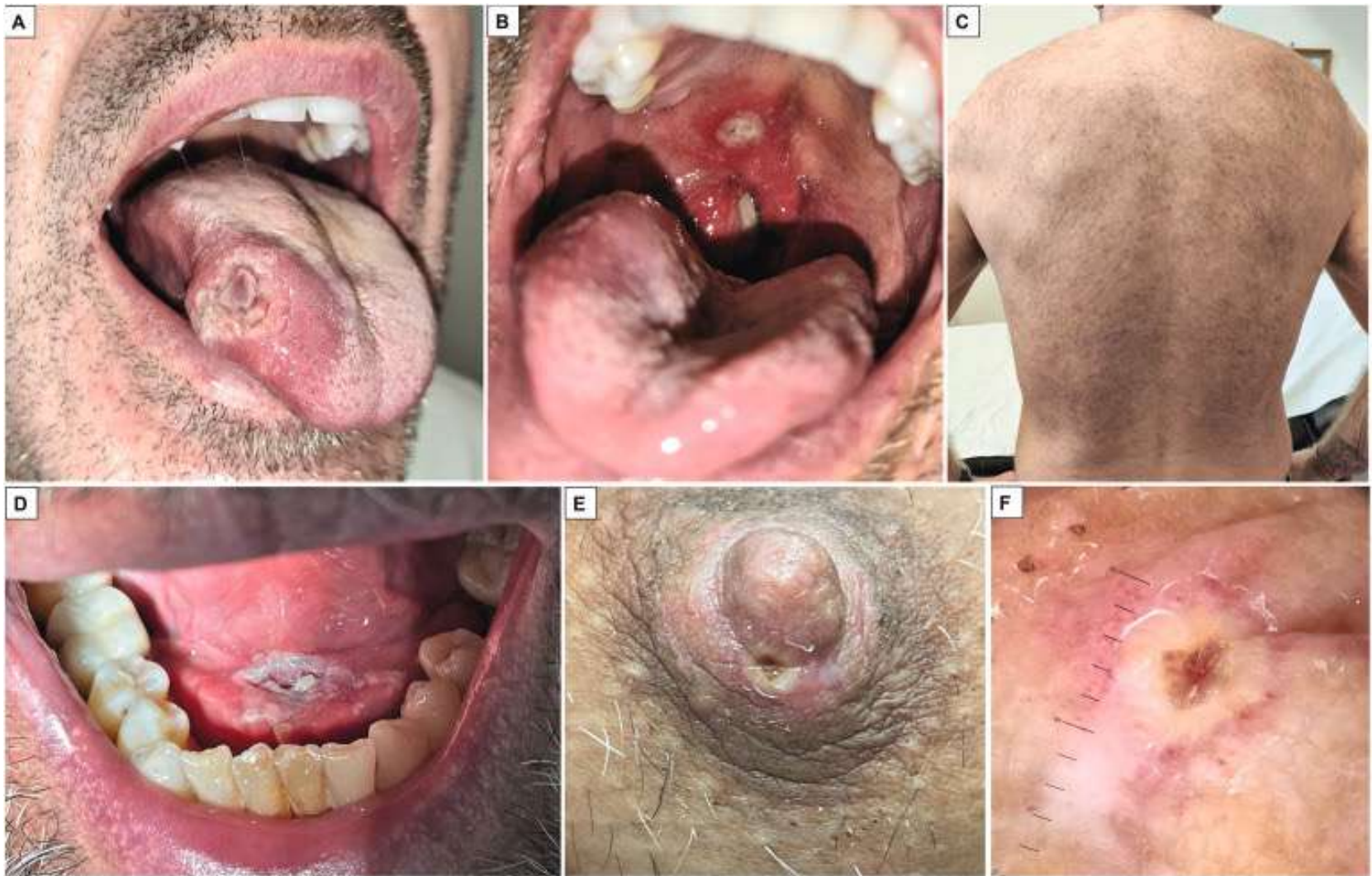


- Olguların %54'ünde ilk bulgu olarak cilt lezyonu (sistemik semptom ortaya çıkmadan önce)
- %33 olguda 5 lezyondan az (+)

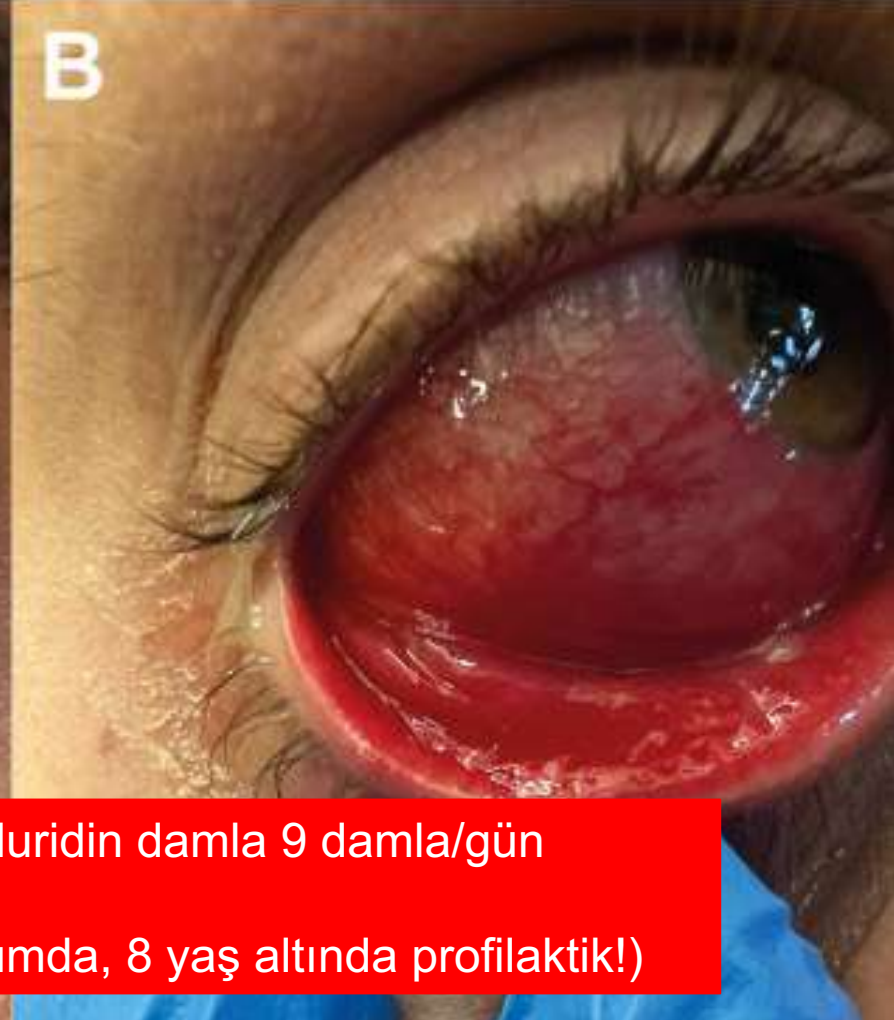
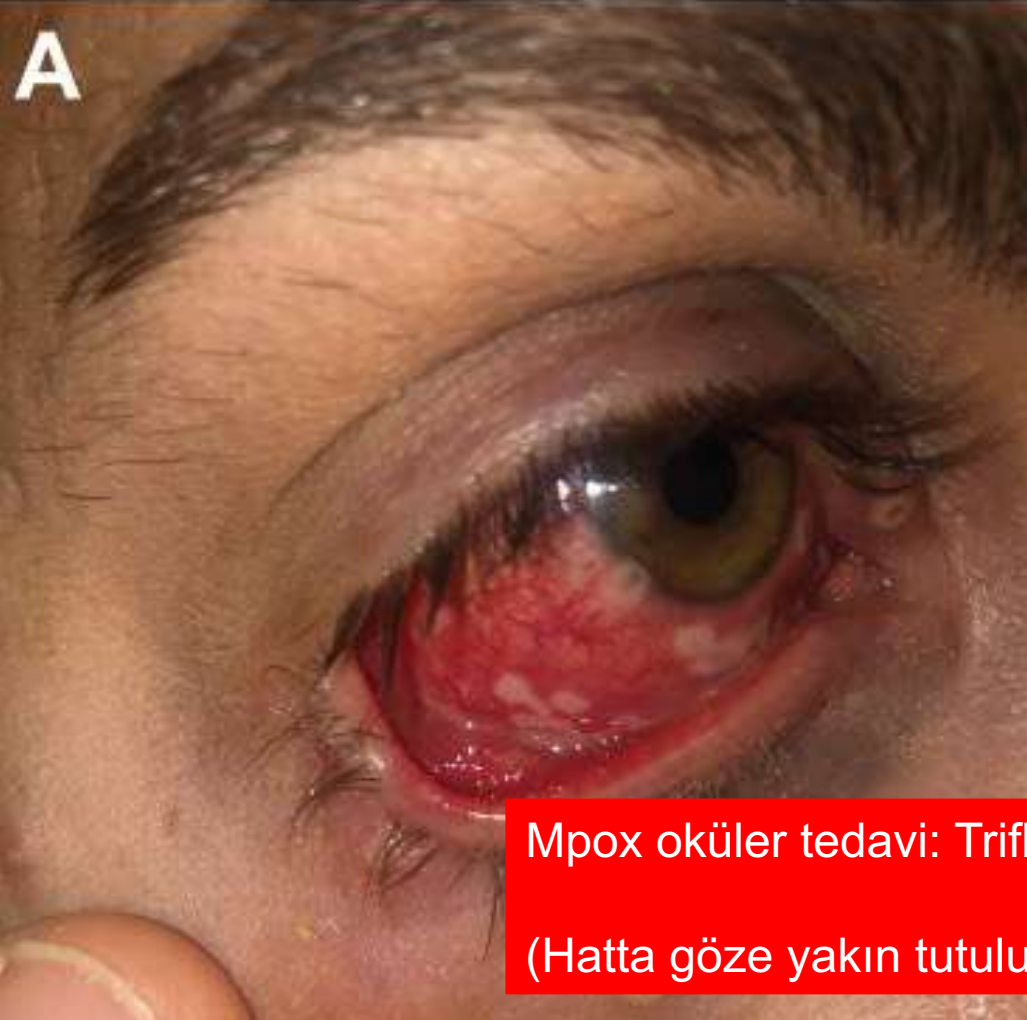
Complications. (A) Paronychia with lymphangitis, (B) genital necrotizing cellulitis, and (C) cheilitis.

Mailhe M, Beaumont AL, Thy M, Le Pluart D, Perrineau S, Houhou-Fidouh N, Deconinck L, Bertin C, Ferré VM, Cortier M, De La Porte Des Vaux C, Phung BC, Mollo B, Cresta M, Bouscarat F, Choquet C, Descamps D, Ghosn J, Lescure FX, Yazdanpanah Y, Joly V, Peiffer-Smadja N. Clinical characteristics of ambulatory and hospitalized patients with monkeypox virus infection: an observational cohort study. *Clin Microbiol Infect.* 2022 Aug 23:S1198-743X(22)00428-1



Large and ulcerated nodule on the right lateral border of the tongue (A), erosive lesion in the hard palate deviating the uvula (B) and non-pruriginous, papular rash on the trunk of patient 1 (C). Ulcerative lesion on the mouth floor (D) and umbilicated pustular lesion on the right nipple of patient 2 (E). Dermoscopy of the right nipple lesion of patient 2 (F).



Mpox oküler tedavi: Trifluridin damla 9 damla/gün

(Hatta göze yakın tutulumda, 8 yaş altında profilaktik!)

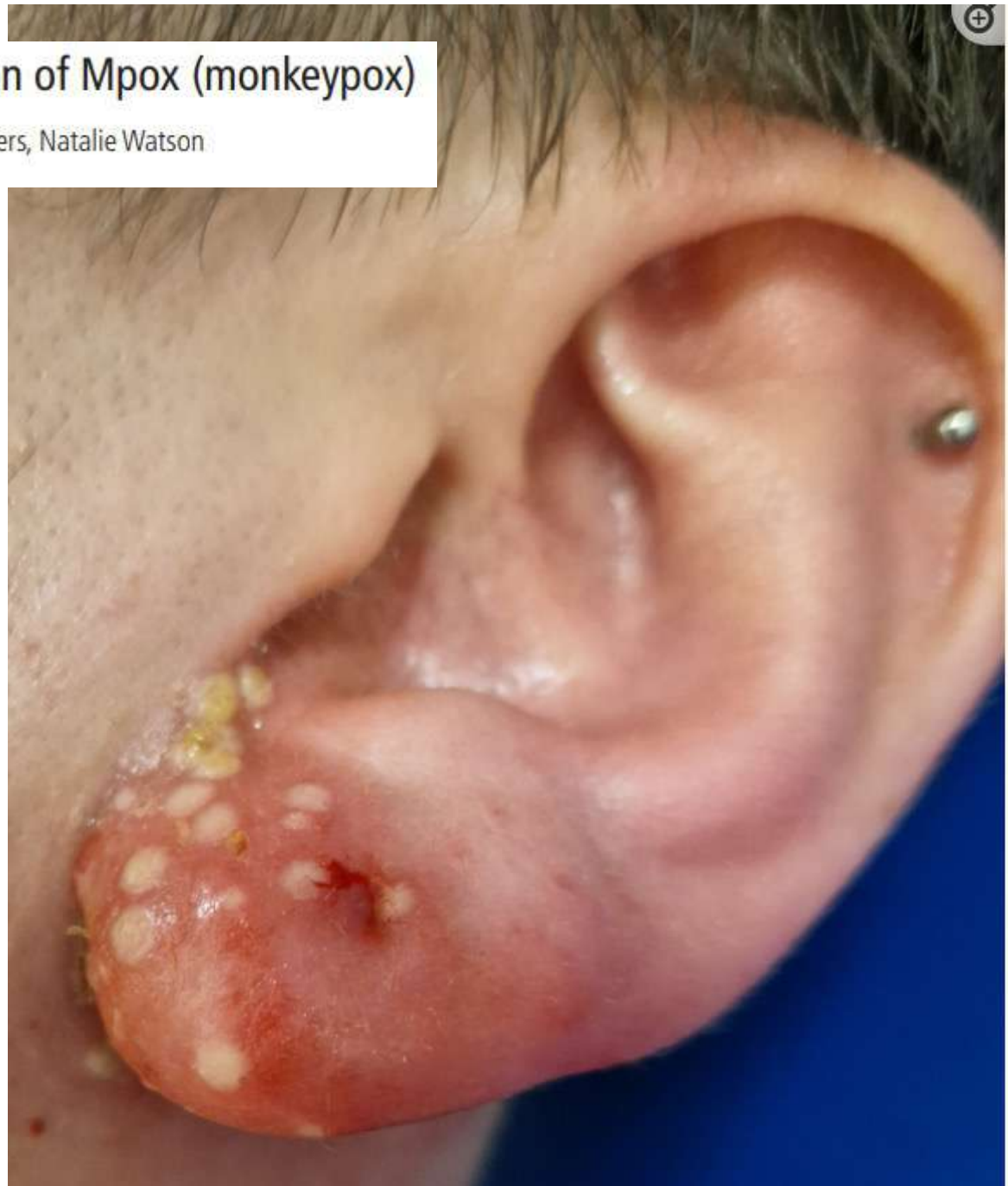-- Scandale P, Raccagni AR, Nozza S. Unilateral Blepharoconjunctivitis due to Monkeypox Virus Infection. Ophthalmology. 2022 Nov;129(11):1274.

-- <https://www.cdc.gov/poxvirus/mpox/clinicians/ocular-infection.html>

# Auricular manifestation of Mpox (monkeypox)

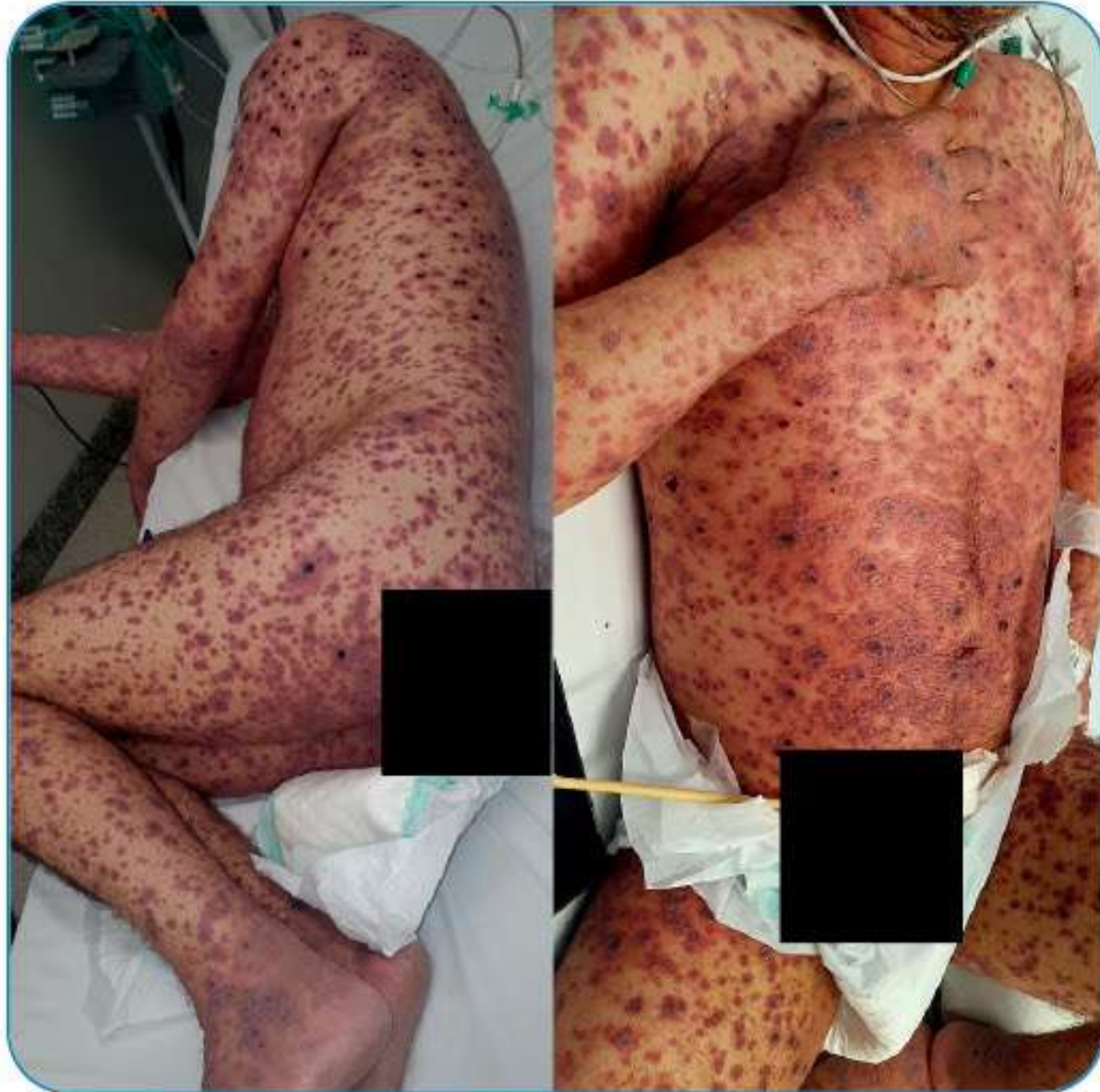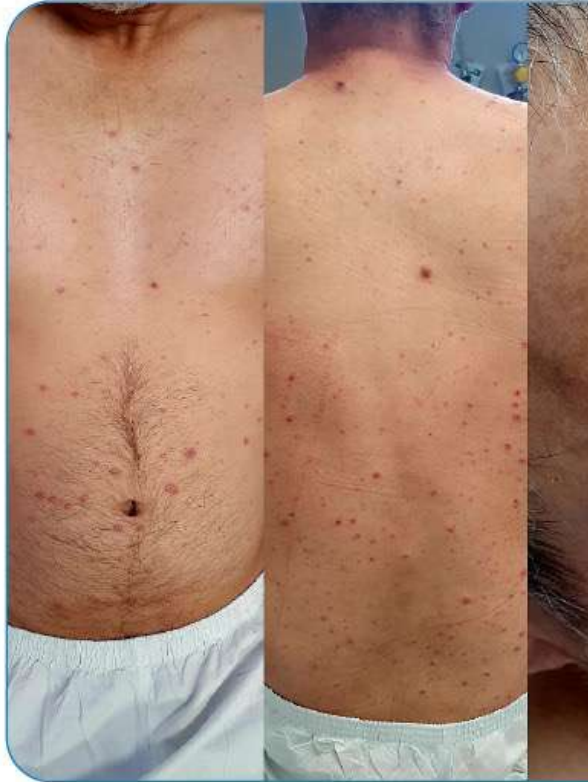George Williams , Carolina Watters, Natalie Watson

**To cite:** Williams G,  
Watters C, Watson N. *BMJ*  
Case Rep 2023;**16**:e252931.  
doi:10.1136/bcr-2022-  
252931





## 41 year-old MSM, HIV and lymphoma

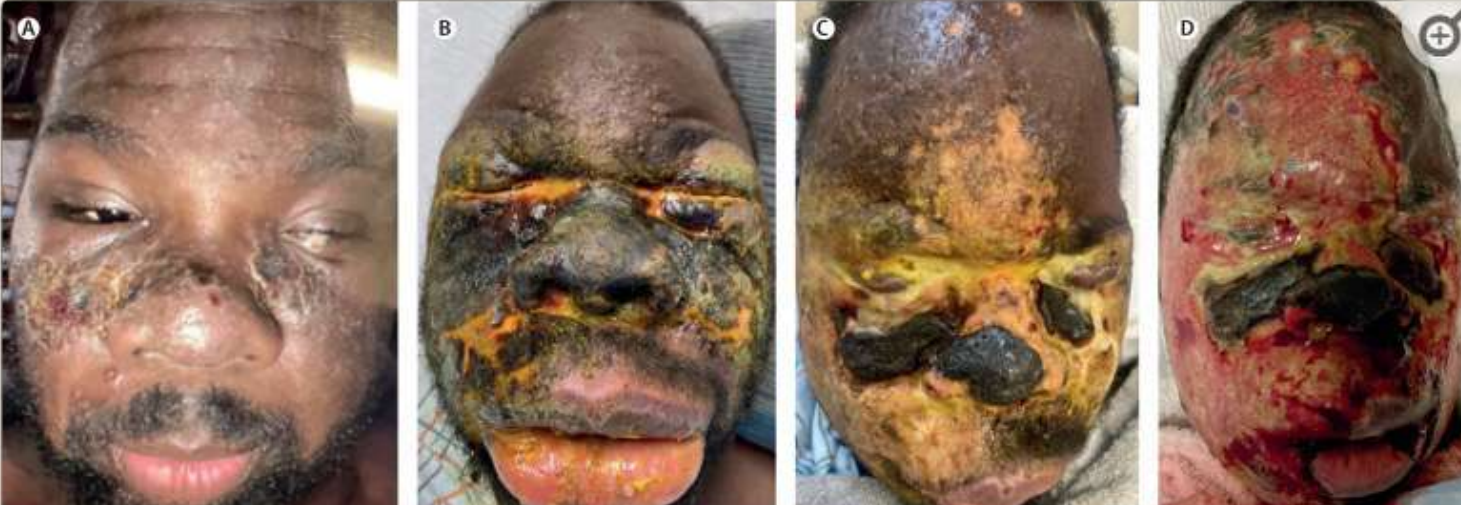

Menezes YR, Miranda AB.  
Severe disseminated  
clinical presentation of  
monkeypox virus infection  
in an immunosuppressed  
patient: first death report in  
Brazil. Rev Soc Bras Med  
Trop. 2022 Aug  
29;55:e0392

# Novel severe oculocutaneous manifestations of human monkeypox virus infection and their historical analogues

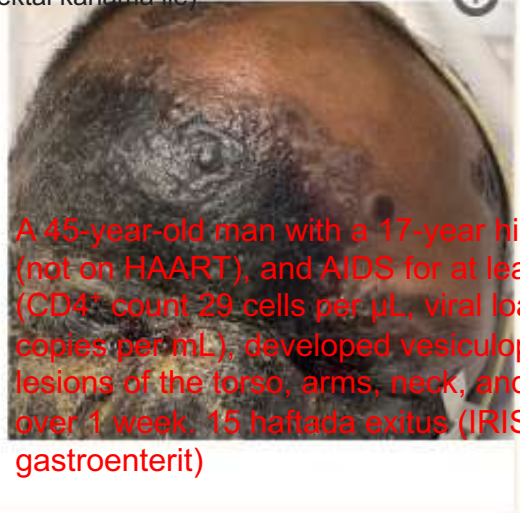
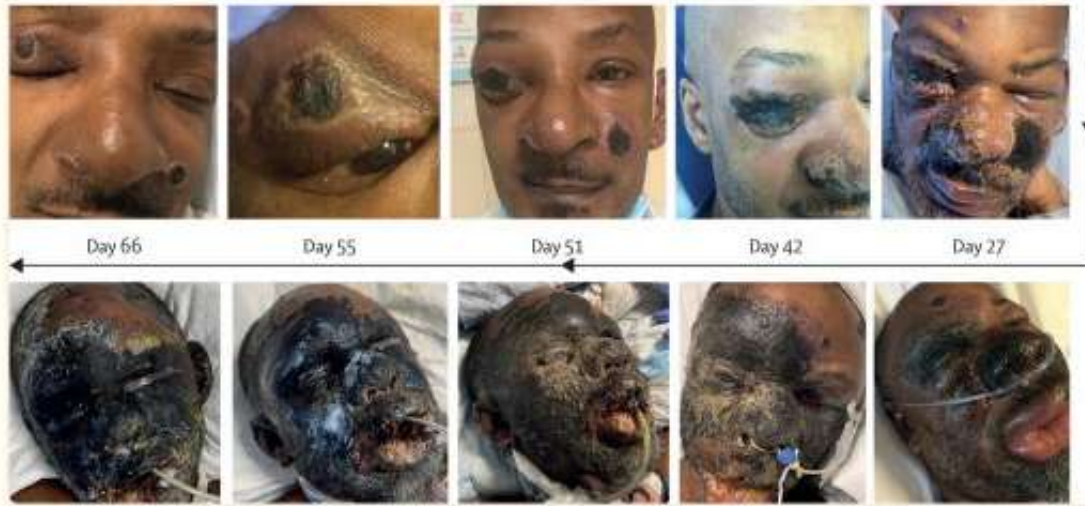Steven Carrubba, Alexi Geevarghese, Elena Solli, Samyuktha Guttha, Jeffrey Sims, Laurence Sperber, Shane Meehan, Ann Ostrovsky

Lancet Infect Dis 2023  
 Published Online  
 January 23, 2023  
[https://doi.org/10.1016/S1473-3099\(22\)00869-6](https://doi.org/10.1016/S1473-3099(22)00869-6)



**Güncel CDC çalışmaları:**  
**- Virologic and Immunologic Characteristics of Severe Mpox in People with Advanced HIV (VIRISMAP)**

A 33-year-old man with a 15-year history of HIV (not on highly active antiretroviral therapy [HAART]), AIDS for at least 3 years (CD4<sup>+</sup> 55 cells per  $\mu$ L, Aviral load 74 210 copies per mL), untreated latent syphilis, chronic hepatitis C, and *Mycobacterium avium* complex presented with 3 weeks of progressive facial rash, inability to open the eyes, and periorbital oedema. 5 haftada exitus (rektal kanama ile)



A 45-year-old man with a 17-year history of HIV (not on HAART), and AIDS for at least one year (CD4<sup>+</sup> count 29 cells per  $\mu$ L, viral load 42 674 copies per mL), developed vesiculopapular lesions of the torso, arms, neck, and genitals over 1 week. 15 haftada exitus (İRİS, pnömoni, gastroenterit)

Figure 3



## Monkeypox associated acute arthritis

Mirella Fonti\*, Theresa Mader\*, Jan Burmester-Kiang, Stephan W Aberle, Barbara Horvath-Me Alexander Zoufaly, Christoph Wenisch, Ludwig Erlacher, Wolfgang Hoeffler

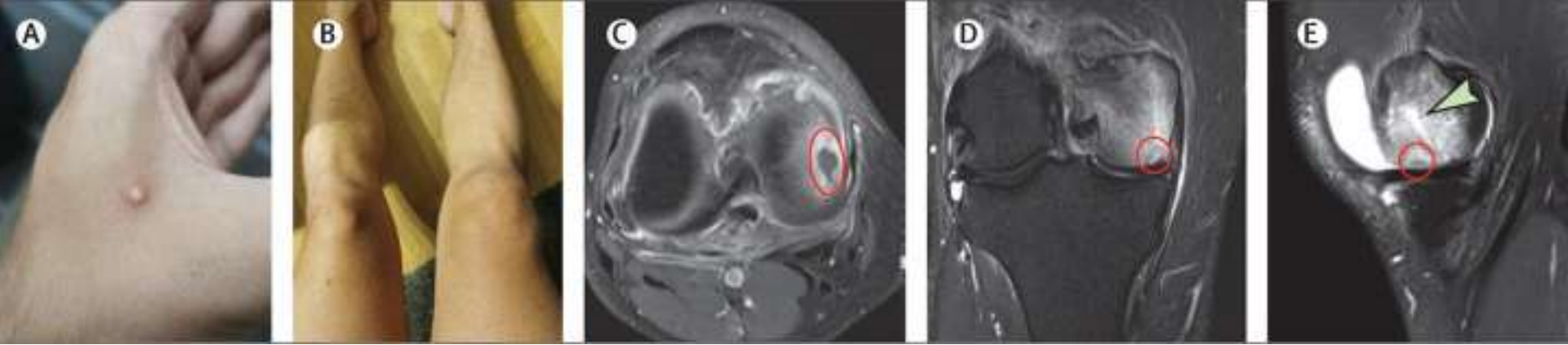
Lancet Rheumatol 2022; 4: e804  
Published Online  
September 12, 2022

A 31-year-old HIV-positive man presented to the hospital on June 30, 2022, with a vesicular rash (figure A), perianal lesions, swollen inguinal lymph nodes, and arthralgia of the right knee. Under antiretroviral therapy the HIV

the diagnosis o  
Treatment with  
to improvement  
Viruses are co

## Mpox artrit ve osteomiyelit

31 yaş HIV - CD4: 800 /microL

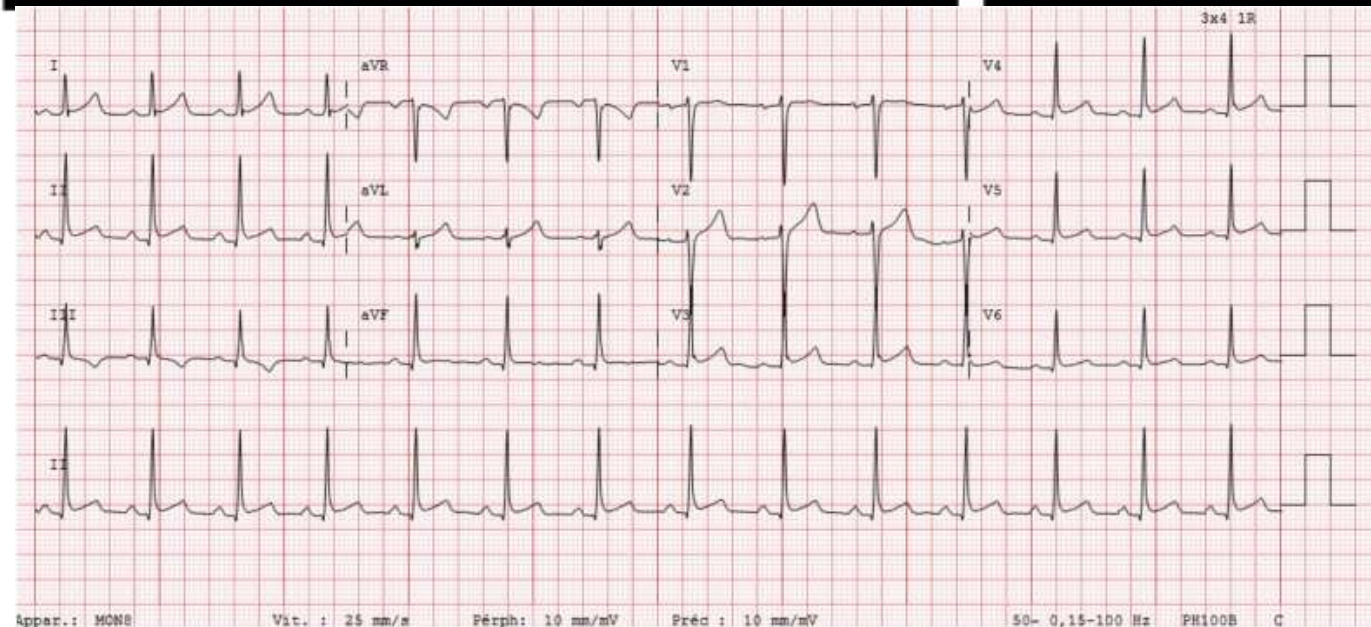
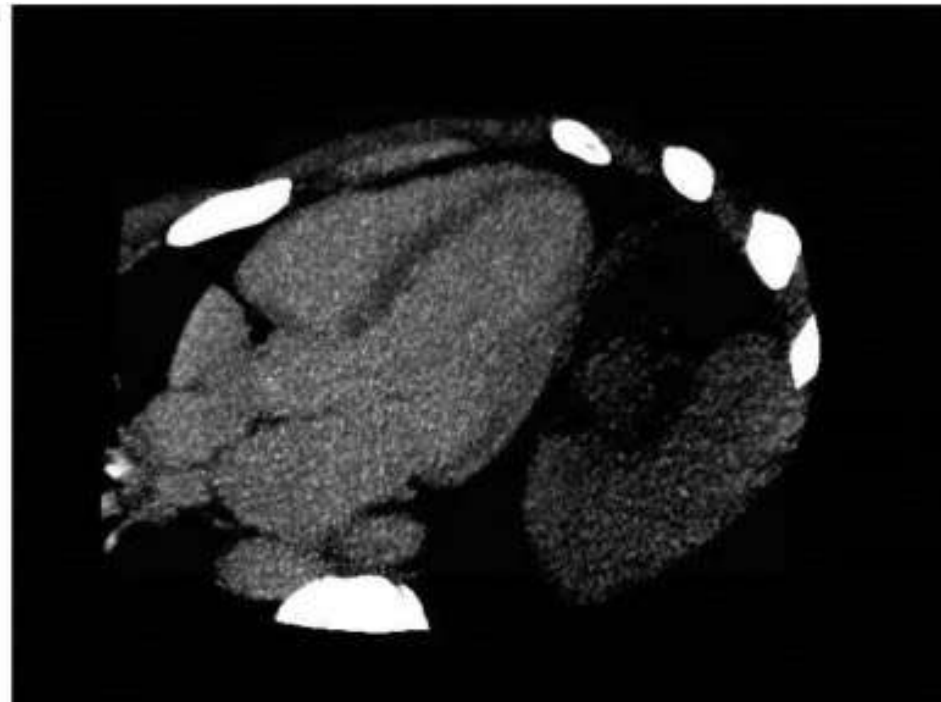
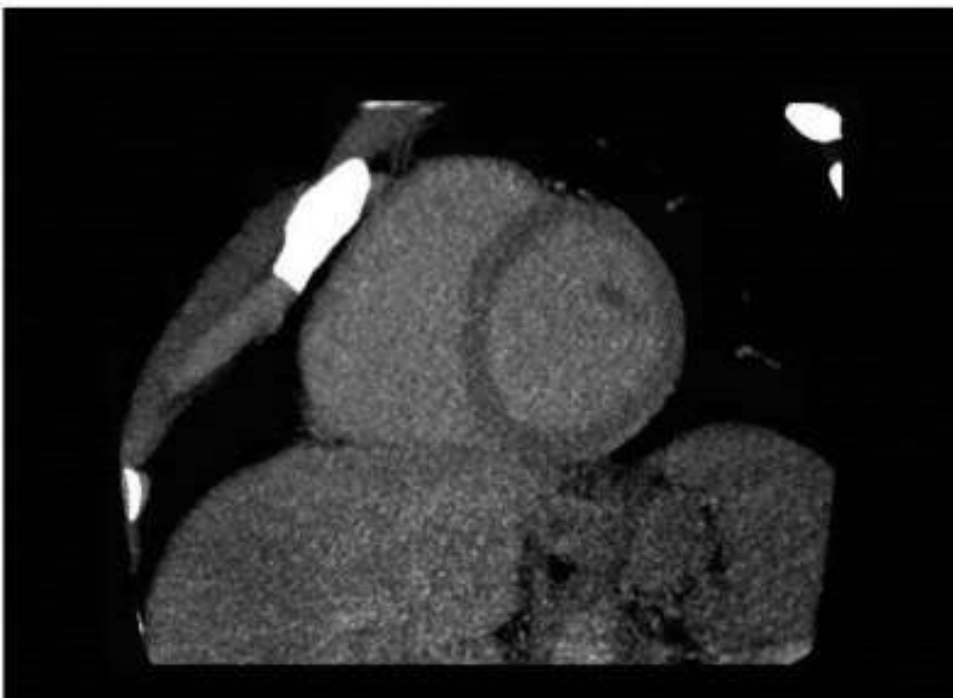


Skin lesion on the left hand (A), swelling of the right knee (B), MRI\* of synovitis with subchondral demarcation zone (red circle; C), MRI† with marked oedema of the medial femoral condyle with subchondral demarcation zone (red circle; D), and MRI‡ of joint effusion, marked oedema (green arrow) and subchondral demarcation zone (red circle; E)

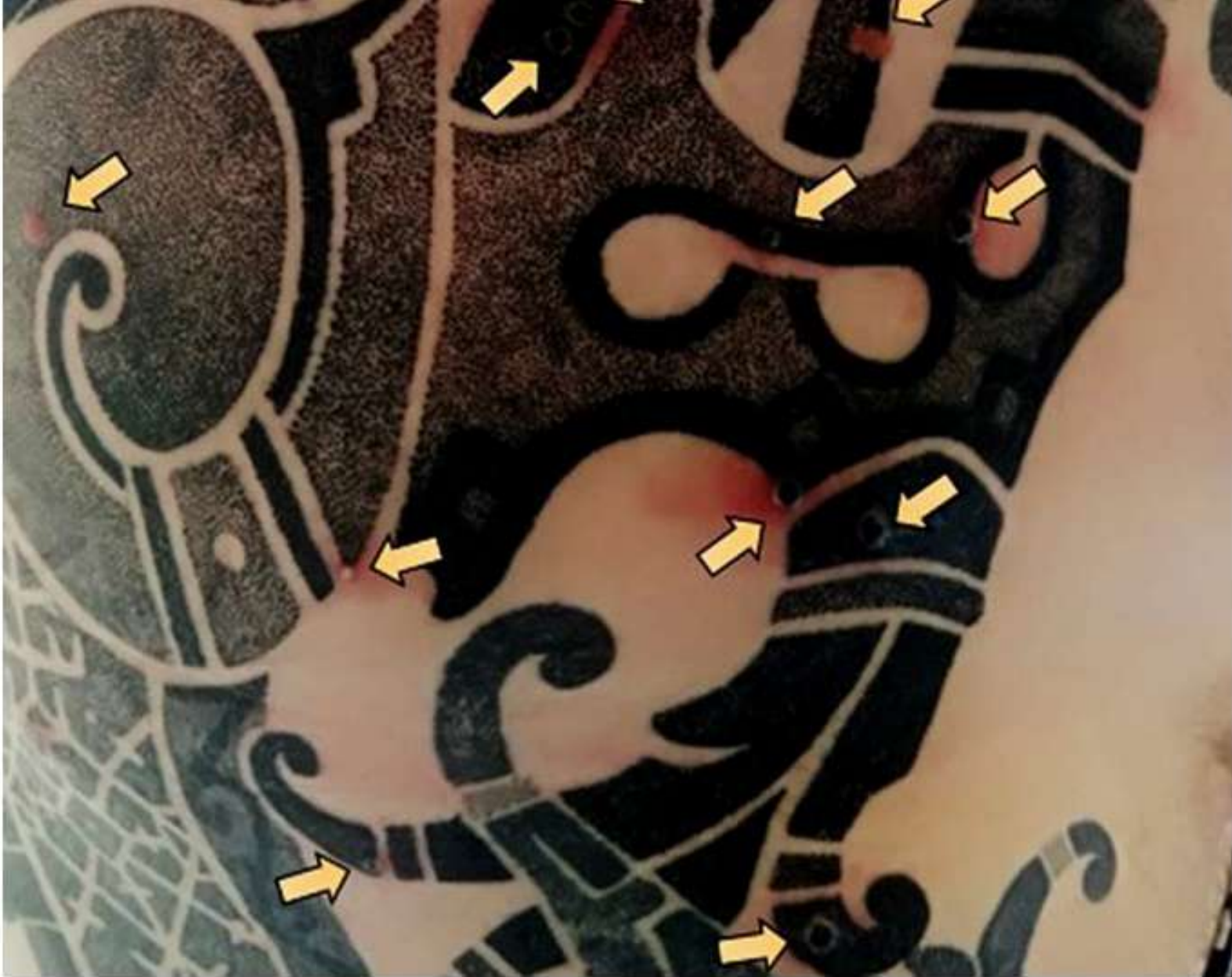\* T1-weighted (longitudinal relaxation time) turbo-spin-echo with fat saturation. †T1-weighted (longitudinal relaxation time) turbo inversion recovery magnitude. ‡Proton-density weighted fat suppression fast spin echo sequence.

Viral kemik infeksiyonu nadir de olsa olabilir:

Osteomyelitis variolosa (çiçekte viral osteomiyelit)  
Çiçek'li çocukların %2-5'inde !



- This is a descriptive case series reporting three cases of myocarditis that occurred in patients infected with monkeypox in France in 2022.
- Patients were adult men with no medical history who had skin lesions with positive polymerase chain reaction for monkeypox virus. A few days after the onset of cutaneous signs, patients developed acute chest pain, elevated cardiac markers, and biological inflammatory syndrome compatible with myocarditis. Two patients presented electrocardiogram abnormalities and decreased ejection fraction associated with kinetic disturbances on transthoracic electrocardiography. The last patient had normal transthoracic electrocardiography and normal electrocardiogram, but cardiac magnetic resonance imaging showed segmental inferolateral acute myocarditis. Patients were hospitalized and received cardioprotective treatment. One received antiviral treatment with tecovirimat. Symptoms and laboratory abnormalities rapidly resolved in all patients.
- These cases suggest an association between monkeypox infections and cardiac inflammatory complications. The development of chest pain in an infected patient should not be underestimated and should lead to prompt investigations for myocarditis. Monkeypox infection should also be included in the differential diagnosis of myocarditis, particularly in at-risk patients such as men who have sex with men with multiple partners in whom complete examination for skin or mucosal lesions should thus be performed.



Tascini C, et al. Possible tattoo-transmitted monkeypox viral infection. Intern Emerg Med. 2022 Sep 16.

**Fig. 1** Tattoo skin area with monkeypox lesions (arrows)

# Tecovirimat (TPOXX®)

Ortopoks VP37 zarf proteini inhibe eder

600 mg 2x300 mg, 14 gün.. iv dozu 6 saatlik infüzyon ile.. Maymunlarda etkili, insanlarda muhtemelen etkili

Çiçek hastalığında FDA onaylı

- Ağır hastalık (kanamalı, birleşme eğiliminde lezyonlar, sepsis, hospitalizasyon)
- İmmunokompromize hastalık ve atopik dermatit vb
- 8 yaş altı
- Gebeler ve emzirenler (TPOXX® hayvanlarda güvenli)
- Herhangi bir komplikasyon
- Atipik yerleşim

## Güncel CDC çalışması:

1- STOMP çalışması: İnsan 'monkeypox' için 'RCT'

Ayrıca Sidofvir... Brinsidofvir... Vaccinia İG (VIGIV.. Vaccinia aşılması sonrası komplikasyon tedavisinde FDA onaylı)

<https://www.cdc.gov/poxvirus/monkeypox/clinicians/treatment.html>

# Maymun çiçeği - aşılar JYNNEOS ve ACAM 2000

(Acambis, Canton, Massachusetts)

Jynneos (non-replike vaccinia aşısı)... Modifiye Vaccinia Virus  
Ankara suşu bulunmaktadır.

0 ve 1.ay.. MPX için 2 yılda bir tekrar.. Gentamisin, Cipro veya  
yumurta alerjisi dikkatli!

Imvanex... Avrupa

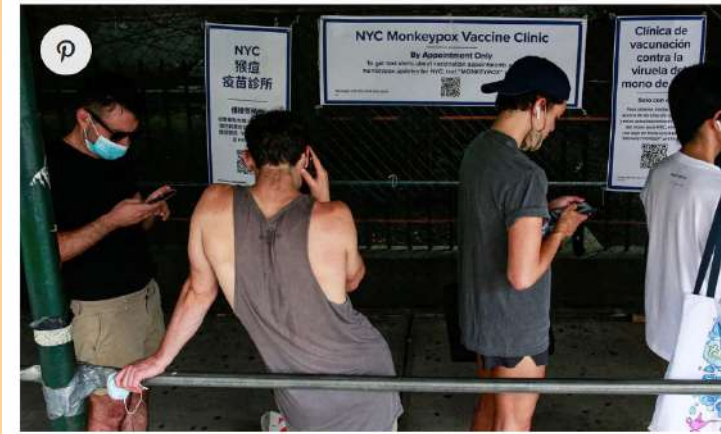Imvamune... Kanada

Monkeypox için 18 yaş üstü riskli bireylerde FDA onayı var. PEP  
için yok

Çiçek aşısının (Dryvax) maymun çiçeğinden %85 kadar koruma(+)

PrEP: Öncelikle araştırma lab çalışanları, lab çalışanları,  
ACAM2000 uygulayan sağlık çalışanları, MPX endemik yerde  
yaşayanlar, MPX bakım veren sağlık çalışanları

PEP: 2 hafta içinde, hasta odasında veya 2 metreden yakın aerosol  
oluşturan işlem ile N95' siz bulunma. PEP için ilk 4 gün içinde daha  
etkili



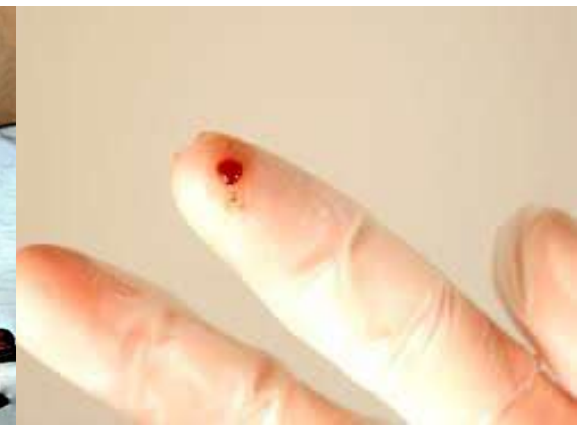KENA BETANCUR/AFP via Getty Images

<https://www.cdc.gov/poxvirus/monkeypox/clinicians/faq.html>

Mpox dođal bađışıklık bırakır. İlk dozdan sonra hastalık edinilir ise ise ikinci doz gerek yok  
(immunosüprese kişiler hariç)



## Temas öncesi yapılan aşı etkinliği



- 1,037 (50%) kişi aşı ve 90 günlük izlem

- Aşılılarda 5 olgu vs. Aşısızlarda 16 olgu görülmüş
- **Aşı etkinliği: 86%**
- Sonuç: Tek doz MVA-BN (Modified vaccinia Ankara; Bavarian Nordic) etkin

## Temas sonrası yapılan aşı etkinliği

108 yetişkin temas sonrası tek doz MVA-BN

11 (10%) 'breakthrough' mpox gelişmiş

Aşı başarısızlığında cinsel temas anlamlı risk faktörü ( $p = 0.0179$ )

**SONUÇ: Temas sonrası aşı yerine temas öncesi uygulama daha önemli**

1- Wolff Sagy Y, et al. Real-world effectiveness of a single dose of mpox vaccine in males. Nat Med. 2023 Jan 31:1–5.

2- Merad Y, et al. Outcomes of post-exposure vaccination by modified vaccinia Ankara to prevent mpox (formerly monkeypox): a retrospective observational study in Lyon, France, June to August 2022. Euro Surveill. 2022 Dec;27(50):2200882.



**T.C. SAĞLIK BAKANLIĞI**  
HALK SAĞLIĞI  
GENEL MÜDÜRLÜĞÜ

Olası Vaka:

1. a. Ateş ile birlikte halsizlik, baş ağrısı, kas ağrısı, eklem ağrısı ve lenfadenopati bulgularından biri veya birkaçının olması
- b. Şikayetlerinden önceki son 21 gün içerisinde maymun çiçeği hastalığı tanısı doğrulanmış birisi ile temas öyküsü

İkisinin birlikte varlığında

Veya

2. Cilt döküntüleri (aynı yaşta/dönemde olan ve yüz ile ekstremitelerde daha hâkim veziküler veya püstüler lezyonlar) varlığında klinisyen tarafından tıbbi hikâye (1a ile uyumlu hikaye) VEYA seyahat öyküsü (ilk bilgilere göre Belçika, İspanya ve Orta ve Batı Afrika ülkeleri vb. vaka görülen ülkelere



**T.C. SAĞLIK BAKANLIĞI**  
**HALK SAĞLIĞI**  
**GENEL MÜDÜRLÜĞÜ**

**Tablo 1. Maymun Çiçeği Hastalığı Vaka Temasısının İzolasyonu ve İzlenmesi**

<b>Riskli Temas Kategorisi</b>	<b>Tanım</b>	<b>Risk</b>	<b>Sürveyans</b>	<b>KKE İçin Öneri</b>
<b>1</b>	<p>Kesin vaka ile son 21 gün içerisinde yüksek risk teşkil etmeyecek şekilde temas edenler</p> <ol style="list-style-type: none"><li>1. Uçakta, trende, otobüste bir ön bir arka sıra dahil diğer koltuklarda oturanlar</li><li>2. Kapalı ortamda bir metreden uzak mesafede bulunanlar</li><li>3. Kısa süreli sosyal temas edenler</li><li>4. Deri bütünlüğü bozulmamış ya da elinde açık yarası olmayan kişinin vaka ile sosyal teması</li></ol>	<b>Çok düşük</b>	<p>Kişiyeye bilgi verilir. Olası vaka tanımında 1 a'da belirtilen semptom ve şikayetlerin son temastan sonraki 21 gün içerisinde gelişmesi durumunda maske takarak hastaneye başvurulması önerilir.</p> <p>Rutin aktivitelere devam edebilir ve seyahat edebilir</p>	<b>Özel önlem gerekmez.</b>
<b>2</b>	<p>Kesin vaka ile son 21 gün içerisinde risk teşkil etme ihtimali olacak şekilde temas edenler</p> <ol style="list-style-type: none"><li>1. Kapalı ortamda bir metreden yakın mesafede uzun süreli yüz yüze bulunanlar</li><li>2. KKE olmadan maymun çiçeği vakasının bakımıyla ilgilenen, 1 metreden fazla yaklaşmayan sağlık personeli</li><li>3. Maymun çiçeği vakasının tedavisi ile ilgilenen ve/veya girişimsel işlemlerde bulunan uygun KKE kullanan sağlık çalışanları (bilinen ihlaller olmadan)</li></ol>	<b>Düşük</b>	<p>Kişiyeye bilgi verilir. Olası vaka tanımında 1 a'da belirtilen semptom ve şikayetlerin son temastan sonraki 21 gün içerisinde gelişmesi durumunda maske takarak hastaneye başvurulması önerilir.</p> <p>Bu kişiler günlük olarak semptom açısından takip edilir.</p> <p>Semptomsuz oldukları müddetçe maske ile rutin aktivitelere devam edebilir ve seyahat edebilir.</p>	<b>Semptomsuz olduğu müddetçe önlem gerekmez.</b>

Riskli Temas Kategorisi	
3	Semptomatik bir maymun veya potansiyel olarak e kontamine çevresel malzeme bütünlüğü bozulmamış ya da yarası olmayan sağla Doğrudan temas yok, ancak semptomatik maymun e yakınında bulunup tıbbi hizmette, trende, otobüste ve yolcular
4	Semptomatik bir maymun veya potansiyel olarak e kontamine çevresel malzeme kıyafetleri ile cilt bütünlüğü da yarası olan deri ile cilt şeklinde mukozal temas Sağlık çalışanlarının KKE hastanın vücut sıvıları veya materyalleri (giysiler veya teması Cilt lezyonları ya da sekre karşılaşma Vaka ile aynı evde yaşayan

Bugünkü bilgiler çerçevesinde

Maymun çiçeği veya muhtemelen kontamine materyalleri olan hastalara mesleki olarak maruz kalan (yani iğne batması yaralanmaları veya vakayla temas halindeyken uygun KKE yok ise) sağlık çalışanları, ulusal enfeksiyon kontrol kılavuzunu izlemeli, asemptomatikse görevine devam edebilir, ancak maruziyetten sonraki 21 gün boyunca günde en az iki kez ateş ölçümü ve semptomları aktif olarak izlenir. Bu dönemde immün yetmezliği olanlarla, hamilelerle veya 5 yaş altındakilerle 21 gün temas etmemeleri gerekmektedir. Her gün işe gelmeden önce, sağlık çalışanı ile yukarıdaki gibi ilgili herhangi bir belirti veya semptom durumu görüşülmelidir. \*

	KKE için Öneri
ka tanımında e şikayetlerin ün içerisinde maske takarak lır. k semptom	Evdeki izolasyonlarında hane halkı ile aynı ortamda bulunmadan kendilerini mümkünse ayrı bir odada izole ederler. Hane halkı ile aynı ortamda bulunulduğunda maske takılır.
ler. 14. gün oldukları aktivitelere edebilir. ka tanımında e şikayetlerin gün içerisinde maske takarak lır. k semptom lirlir.	Evdeki izolasyonlarında hane halkı ile aynı ortamda bulunmadan kendilerini ayrı bir odada izole ederler. Hane halkı ile aynı ortamda bulunmamalıdır. Şartlar sağlanamıyorsa il tarafından hastane ortamında izolasyonu değerlendirilir.

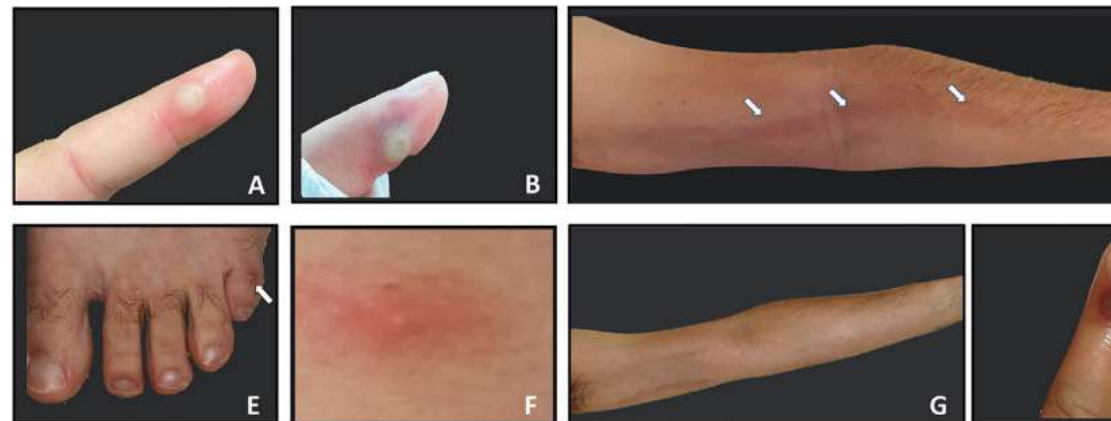

## Brief Report

## Nosocomial transmission of MPOX virus to health care workers –an emerging occupational hazard: A case report and review of the literature

Ari Safir MD<sup>a,\*</sup>, Margarita Safir MD<sup>b</sup>, Oryan Henig MD<sup>c,g</sup>, Meital Nahari RN, BSN<sup>c</sup>, Ora Halutz MSc<sup>d</sup>

	Location and timing	Mode of exposure
Carvalho et al., Emerg Infect Dis, 2022	Brazil July 2022	Needlestick injury (finger) while gathering material to be discarded in a sharps container when a needle perforated the glove
Caldas JP et al., Emerg Infect Dis, 2022	Portugal July 2022	Needlestick injury (finger) There was no wound or bleeding.
Mendoza et al., Emerg Infect Dis, 2022	Florida July 2022	Needlestick injury (finger) while recapping the needle after using it to create an opening in the vesicular lesion to facilitate direct contact of the swab with fluid in the lesion.
Salvato et al., Emerg Infect Dis, 2022	Brazil July 2022	Suspected to be transmitted through fomite exposure with surfaces in the patient's home, own PPE, or outer surfaces of the specimen transport box.
Le Pluart et al., Open Forum Infect Dis, 2022	France July 2022	Needlestick injury (Right thumb) during swab collection by medical resident.
Alarcón et al., Emerging infectious diseases, 2022	USA August 2022	Inadvertent contamination during specimen collection, contact with contaminated environmental surfaces or unrecognized skin contamination during glove doffing.
Our case	Israel July 2022	Contact with infected fomites in the patient's vicinity, or minor and unnoticed trauma penetrating both glove and skin during specimen collection.



**Fig 1.** Progression of clinical manifestations. Index finger lesion at presentation. A single tender vesiculopustular lesion on the left index finger, 6 millimeters in diameter, with no fluctuation or local heat on palpation (A); Needling of the left index finger lesion was performed (B); On day 12, significant lymphangitis developed, extending up to the left axilla (C) associated with slight enlargement of 2 additional lesions on the fifth left toe (E) and middle back (F); During days 13–16, the aforementioned systemic and lymphangitis lesion continued to enlarge up to 10 millimeters in diameter (H,I).

# Mpox – Son söz

- Direk cilt teması ön planda
- Yetişkin erkeklerde sık, hastaneye yatış ihtiyacı çok düşük
- Hafif seyrine karşın, ciddi komplikasyonlar görülebilir  
(Özellikle immünoşüprese, HIV, pediatrik ve hamilelerde, egzema, akne ve HSV-VZV koinfeksiyonu ile)

- Komplike durumlar için tecovirimat

(Kanama, birleşme gösteren lezyonlar, sepsis, ensefalit, miyokardit, hospitalizasyon gereken durumlar)

- JYNNEOS komplikasyonları azaltır

KKE

Eldiven, önlük göz koruma

N95

Tek oda yeterli (entübasyon vb için negative basınçlı oda)